Lane Medical Library

AUS DER KRANKENPFLEGERINNEN- UND HEILANSTALT
DES BAYERISCHEN FRAUEN-VEREINS
UNTER DEM ROTEN KREUZ MÜNCHEN

STANFORD UNIVERSITY LIBRARY
OCT
27
1930

ÜBER MENISKUSVERLETZUNGEN

INAUGURAL-DISSERTATION
ZUR ERLANGUNG DER DOKTORWÜRDE
IN DER GESAMTEN MEDIZIN

VERFASST UND EINER HOHEN MEDIZINISCHEN FAKULTÄT
DER BAYERISCHEN LUDWIG-MAXIMILIANS-UNIVERSITÄT
ZU MÜNCHEN VORGELEGT VON

ENTSCHO DIMOFF
AUS ALEXANDRIA (RUMÄNIEN)

BAYERISCHE DRUCKEREI & VERLAGSANSTALT G. M. B. H.
MÜNCHEN 1929

Digitized by the Internet Archive
in 2026

https://archive.org/details/IA40153302_0089

Die Meniskusverletzungen sind nur ein Teil von den sogenannten Binnenverletzungen des Kniegelenks. Die letzteren im allgemeinen und die Meniskusverletzungen speziell bilden in der neuesten Zeit, besonders nach dem Kriege, ein wichtiges Kapitel der Chirurgie. Der bereits von allen Schichten der Bevölkerung ausgeübte Sport in seinen verschiedenen Zweigen hat eine beträchtliche Zunahme dieser Verletzungen verursacht und kommt für intraartikuläre Kniegelenksverletzungen vor allem bei Ski- und Fußballsport in Betracht. Ein großer Teil von diesen Verletzungen führt zur Einschränkung der Beweglichkeit sowohl im Sinne der Beugung als auch der Streckung; anderseits wird durch Lösung intraartikulär gelegener Bandapparate die Beweglichkeit im pathologischen Sinne erhöht, was wieder dem normalen Stand und Gang des Körpers die notwendige Sicherheit nimmt. Die Knieverletzungen gehören zu den unangenehmsten und am längsten in ihrer Folge dauernden Verletzungen für den Sportler.

Kaum ein anderes Gebiet der Chirurgie blieb so lange unklar wie die Binnenverletzungen des Kniegelenks. Fast seit zwei Jahrhunderten ist es von den verschiedenen Autoren wieder und immer wieder besprochen und erörtert worden, ohne daß es ihnen gelungen wäre, wirkliche Klarheit darüber zu schaffen. Die genaue Kenntnis der Binnenverletzungen drang erst gegen Ende des vorigen Jahrhunderts durch. Seit dieser Zeit haben wir einigermaßen Klarheit in der Aetiologie, Symptomologie, Diagnose und Prognose der Meniskusverletzungen.

Die ersten Beobachtungen über die Verletzung der Zwischenknorpel des Kniegelenks stammen von Baß aus dem Jahre 1731. Er berichtet über einen Fall bei einer Frau, in welchem im Anschluß an eine Verletzung des Knies die Gegend des äußeren Semilunarknorpels so sehr geschwollen und erweicht war, daß er ihn daumenbreit in der Gelenkspalte fühlte. Der Zwischenknorpel konnte durch geschickten Fingerdruck wieder reponiert werden. Er vermutete als Ursache eine Verletzung des äußeren Meniskus und beschrieb den Fall als „verlängerten und aus seiner natürlichen Lage verschobenen Semilunarknorpel“ (Cartilago tibiae semilunaris elongate locoque sua paulim emota). Eine nähere Beschreibung der Krankheit, eine nähere Behandlung und den Ausgang der Behandlung teilt er nicht mit. Seine Vorstellungen über die Natur des Leidens waren nur teilweise richtig.

Ueber einen ähnlichen Fall berichtet W. Bromfild (1773), der eine ziemlich gute und richtige Beschreibung der Einklemmungserscheinungen gibt. „Ich habe einen Kranken gehabt, bei dem das Knie nur sehr kurze Zeit lahm war. Dieser Zufall rührte davon her, daß der halbmondförmige Knorpel des Kniegelenkes aus seiner Lage schlüpfte, worauf das Knie sofort anschwoll und der Kranke die heftigsten Schmerzen bekam."

Es gelang ihm, das gelähmte Gelenk durch Reposition des Knorpels wieder bewegungsfähig zu machen. Nach ihm sind eine ganze Reihe von Mitteilungen gemacht worden, die weitere Befunde über das Leiden erbrachten oder seine objektive Grundlage ganz in Abrede stellten.

Anfang des 19. Jahrhunderts (1803) gab dann W. Hey eine Beschreibung dieser Krankheit und bezeichnete die Verletzung mit dem Namen „Internal dérangement" oder „Dérangement interne", welche Bezeichnung sich bis gegen Ende des vorigen Jahrhunderts hielt. Er bezeichnete als Ursache der Funktionsstörung eine Veränderung des Meniskus, die mit oder ohne Verletzung zustande kommen konnte, z. B. eine ungleiche Spannung der Seitenbänder oder der Kreuzbänder oder eine geringe Veränderung der halbmondförmigen Knorpel, welche die Femurkondylen verhinderten, auf der Gelenkfläche der Tibia sich zu verschieben und zu bewegen. Er gibt noch an, daß er fünf solche Fälle behandelt hatte und daß es ihm stets gelang, durch forcierte Streckung und darauffolgende Beugung des Kniegelenkes rasche Heilung zu erzielen.

Nach diesen spärlichen Beobachtungen häuften sich dann in der Folge der Zeit noch ähnliche Mitteilungen. Man kann aber annehmen, daß ein großer Teil von diesen Beobachtungen unrichtig ist und auf falschen Diagnosen beruht, weil die Kenntnis des Leidens noch unvollständig war, auch damals noch nicht durch operative Autopsie errungen werden konnte. Die Annahme ist daher berechtigt, daß ein großer Teil von fehlerhaften Funktionen des Kniegelenks als Meniskusverletzungen gedeutet wurde. Es war um diese Zeit sehr schwer, differentialdiagnostisch eine Einklemmung oder Entzündung der Gelenkknorpel, eine Gelenkmaus, einen Bandabriß von einer Meniskusverletzung zu unterscheiden.

Ein wichtiges Datum in der Geschichte der Meniskusverletzungen und ihrer Erforschung ist das Jahr 1835, in welchem Jahre der englische Arzt Reid der Anatomical Society zu Edinburg ein Präparat von Luxation des äußeren Meniskus des Kniegelenks vorlegte, welches er bei einer Sektion gefunden hatte und somit die Meniskusverletzungen als eine gegebene und bestimmte Verletzungsart außer Zweifel stellte.

Im folgenden Jahre 1836 beschrieb A. Cooper mehrere solche Fälle und bezeichnete sie als „partielle Verrenkung des Femur von den halbmondförmigen Knorpeln". Cooper gab sich folgende Erklärung dieser Verrenkungen: Die Semilunarknorpel,

die die Aufgabe haben, die Femurkondylen aufzunehmen, sind an der Tibia durch Bänder befestigt. Durch bestimmte Ursachen können die Ligamenta schlaff und verlängert werden. Die Folge solcher Erschlaffung der Ligamenta ist, daß die Cartilagines semilunares leicht durch die Femurkondylen aus ihrer natürlichen Lage verdrängt werden und unmittelbar mit dem Kopf der Tibia in Berührung kommen. Dabei wird eine volle Extension, durch die verdrängten Semilunarknorpel verhindert. Es entsteht damit eine Luxation der Menisken.

Die letzten vier Dezennien zeichneten sich durch eine ausgiebige und gründliche Erforschung des Gebietes der Meniskusverletzungen aus. Die Engländer Allingham, Annadalle, Mayo, sowie die Amerikaner, denen die Sportbetätigung ihrer Landsleute ein großes Material verschaffte, auch die Franzosen Bovin, Dubrenil, Dambrin und insbesondere die Deutschen v. Bruns, Bergmann, Schlatter, Vollbrecht, Zuppinger, Kroiß, Katzenstein u. v. a. haben das Dunkel über die Meniskusverletzungen aufgehellt.

Allingham war der erste, der eine auf operativem Befunde basierende Arbeit veröffentlichte. Drei Jahre später erschien in Deutschland eine wertvolle Arbeit von v. Bruns, die als bahnbrechend auf diesem Gebiet zu bezeichnen ist. Zum erstenmal wurde eine scharfe Grenze zwischen den Symptomen der Gelenkmaus und denen der Meniskusverletzungen gezogen. Das war ein großer Fortschritt in der Erkennung der Meniskusverletzungen. Außerdem ist es v. Bruns gelungen, in bestimmter Weise durch Autopsien den Nachweis zu bringen, daß es sich bei dieser Krankheit gar nicht um Luxationen der Menisken, sondern um eine Abreißung der vorderen oder der hinteren Insertion des Semilunarknorpels handelt. Nach ihm soll eher von einer Ruptur der Menisken gesprochen werden, als von ihrer Luxation. Durch zahlreiche Versuche an Leichen erklärte v. Bruns den komplizierten Mechanismus der Verletzungen.

Vollbrecht und Schlatter, die im wesentlichen auf v. Bruns' Standpunkt standen, haben auf Grund von Leichenversuchen den Mechanismus der Meniskenverletzungen eingehend studiert und interessante Aufschlüsse über den Vorgang der Verletzungen veröffentlicht.

Eine epochemachende Arbeit war aber Zuppinger's Habilitationsschrift „Ueber die aktive Flexion im unbelasteten Kniegelenk". Er schließt die bisher angenommene Zweiteilung des Kniegelenks durch die Menisken vollständig aus und erkennt die funktionelle Rolle der Menisken nur als Druckorgane, als Korrelate der Bänder an. Die eigentlichen Zugorgane sind nur die Ligamenta, die die Bewegungen dirigieren. Die Menisken spielen dabei nur eine untergeordnete Rolle. Sie sind nur aus-

gleichende Druckorgane, die das notwendige Gespanntsein der führenden Bänder erleichtern und sie so aktionsfähig erhalten.

Eine Reihe weiterer Abhandlungen, die sich speziell mit den Meniskusverletzungen beschäftigen, sind später von Bergmann, König und Kroiß veröffentlicht worden. Schultze gab sehr interessante Aufschlüsse über den Mechanismus der Meniskusverletzungen. Seine Ansichten werden von allen neuen Autoren angenommen.

In der neuesten Zeit sind wichtige Arbeiten erschienen, welche sich in der Hauptsache auf die Behandlung, auf die Dauerresultate nach operativen Eingriffen, auf die Diagnose und andere spezielle Fragen erstrecken. Hier sind besonders zu erwähnen die Namen Katzenstein, Steinmann, Payer, Pfab.

In meiner Arbeit schließe ich mich in der Einteilung des Stoffes hauptsächlich den Ansichten Kläußler's an.

Anatomie und funktionelle Rolle der Menisken im Kniegelenk.

Bevor wir auf die Aetiologie und den Entstehungsmechanismus eingehen, wollen wir die Anatomie und die funktionelle Rolle der Menisken besprechen. Die genaue Kenntnis der anatomischen Verhältnisse im Kniegelenk ist wichtig für das Verständnis des Mechanismus der Meniskusverletzungen und ihrer Lokalisation.

Die Menisken sind halbmondförmige Knorpel, die zur Ausgleichung der Inkongruenz der artikulierenden Flächen des Kniegelenks dienen. Jeder Meniskus ist aus derben Bindegewebsbündeln nebst elastischen Fasern gebaut und besitzt auf den freien Oberflächen einen dünnen Ueberzug von Faserknorpel. Beide haben sichelförmige Gestalt und sind auf dem Querschnitt keilförmig. Die äußere Seite ist mit der Gelenkkapsel verbunden, die obere konkave ist dem entsprechenden Kondylus des Femur, die untere, ziemlich ebene, der entsprechenden Fläche der Tibia zugekehrt.

Der mediale Meniskus ist mehr halbmondförmig, sitzt vorn und hinten durch Bindegewebsstränge fest an der Tibia an und ist seitlich in seiner ganzen Länge mit der Gelenkkapsel verwachsen und auch mit dem Ligamentum collaterale tibiale verbunden. Das Vorderhorn des medialen Meniskus ist durch feste Bindegewebsstränge, das Vorderhornligament, an der Vorderfläche der Tibia vor dem medialen Zwischenhöcker und Lig. cruciatum ant. befestigt. Dieses ist in seiner Stärke sehr verschieden entwickelt. Das Hinterhornligament inseriert hinter dem medialen Zwischenhöcker und vor dem Ligamentum cruciatum post.

Der laterale Meniskus ist beinahe kreisförmig, ist mit der Kapsel schlaff verwachsen, hat keine Beziehungen zum lateralen Seitenband und ist beweglicher als der mediale. Seine Insertionspunkte liegen mehr der Mitte zu und auch näher beieinander

als es beim medialen der Fall ist; genau vor und hinter dem lateralen Tuberculum intercondyloideum, was die mehr kreisförmige Gestalt des lat. Seminularknorpels bedingt. Er ist breiter und bedeckt die Gelenkfläche der Tibia in größerer Ausdehnung als der mediale.

Beide Vorderhörner der Menisken sind untereinander durch Lig. transversum verbunden. Es ist sehr verschieden stark entwickelt, kann auch vollständig fehlen.

Die Seminularknorpel werden von Gefäßen und Nerven versorgt, die von der Kapsel aus an der Basis eindringen und die Knorpel in zwei Lamellen spalten, was für einen bestimmten Verletzungstypus von Bedeutung ist (Fick). Ein Unterschied in der Gefäßversorgung des medialen und lateralen Meniskus besteht nicht.

Was die funktionelle Rolle der Zwischenknorpel anbetrifft, gehen die Meinungen auseinander. Von Bruns und Henke nehmen an, daß die Menisken das Kniegelenk in zwei selbständige Gelenke teilen, in ein meniskotibiales und ein meniskofemorales. Das erste sollte der Beugung, das zweite dagegen der Rotation dienen. Letztere ist nur bei erschlafften Bändern möglich, d. h. nur bei flektiertem Knie. Fick betrachtet die Menisken mehr als Polster oder Stützen bildende Organe. Nach ihm sind sie nur „verschiebliche Lippen", die die Spalten zwischen den Gelenkenden ausfüllen und den so schlecht aufeinanderpassenden Knochen eine Stütze geben. Wenn sie exstirpiert sind, wackeln die Gelenkrollen auf dem Schienbein hin und her „wie zwei Fässer, denen man die Unterlaghölzer genommen hat" (Fick). Ferner sollen die Menisken auch die Gelenkbänder in gleichmäßiger Spannung halten und dadurch den ruhigen Gang sichern. Sie sollen als „Polster" die Heftigkeit des Stoßes mildern, indem sie den Druck gleichmäßig, nach Art eines Ringkissens, auf eine größere Fläche verteilen und auch die Einklemmungen der Kapsel zwischen die Knochenenden dadurch ausschalten, denen sie ausgesetzt wäre, wenn die Menisken fehlen würden. Der Luftdruck würde sie somit in den Gelenkspalt hineinpressen.

Nach Zuppinger haben die Menisken nur eine ganz bescheidene Rolle — sie sind nur Druckorgane, Korrelaten der Bänder bei der Gelenkarbeit. Seine Auffassung teilen alle späteren Autoren. Zuppinger schließt zuerst die Teilung des Kniegelenks durch die Knorpel in zwei verschiedene Kammern nach der Funktion des Kniegelenks aus und erkennt den Menisken nur den Wert von Druckorganen zu. Die eigentlichen Zugorgane sind nur die Ligamenta, die die Gelenkbewegungen dirigieren. Die Beugebewegung z. B. vollzieht sich folgendermaßen: Unter Rollung im medialen Gelenk kommt eine Flexion von 10 bis 12° zustande, danach durch Gleitung der tibialen Gelenkflächen längs des Kondylus med. femoris nach hinten vollzieht sich die volle Beugung. In dem

lateralen Gelenk wirkt die Rollung des Kondylus bis zu bedeutend stärkerer Beugung, 25 bis 30°, um dann aber auch in eine entsprechende Gleitbewegung überzugehen. Während der laterale Kondylus noch rollt, ist im medialen Gelenk bereits eine Gleitung des Tibiakondylus nach hinten im Gange. Bis der laterale Kondylus also die Beugung von 12 bis 30° macht, muß sich der mediale nach innen drehen, d. h. eine Rotationsbewegung nach innen ausführen. Die Außenrotation dagegen tritt knapp vor Schluß der Streckung ein. Bei voller Extension und Flexion ist jede Rotationsbewegung ausgeschlossen.

Bezüglich der Wirkung der Bänder stellt Zuppinger die Ansicht auf, daß sie dauernd gespannt bleiben durch die eigentliche Gestalt der Gelenkprofile und die gewissermaßen als Druckfedern wirkenden Menisken. Die Menisken sind nur ausgleichende Druckorgane, die das Gespanntsein der führenden Bänder (lig. coll. tibiale, lig. coll. fibulare, die ligg. criciata) erleichtern und so aktionsfähig halten. Um ihre Aufgabe zu erfüllen, müssen sie auch etwas verschieblich, kompressibel und dehnbar sein, was sie in Wirklichkeit auch sind. Der laterale Meniskus ist viel beweglicher als der mediale, was sich zuerst durch seine Unabhängigkeit vom lig. coll. fib. erklärt.

Aetiologie und Mechanismus der Meniskusverletzungen.

Als ätiologische Momente der Meniskusverletzungen kommen nach v. Bruns und Kläußler direkte und indirekte Gewalteinwirkungen in Betracht. Jede isolierte Erkrankung der Menisken hat höchstwahrscheinlich ein Trauma als Ursache. Das Trauma kann sehr klein oder sehr groß sein, aber ist meist nachzuweisen. Die wenigen Fälle, bei denen dasselbe nicht zu ermitteln ist, sind so zu erklären, daß nicht durch ein einmaliges Trauma, sondern durch gehäufte kleine Traumen die Beschädigung entstanden ist. Dazu sind oft die Aussagen der Patienten nicht immer als vollständig und zuverlässig zu betrachten. Das Trauma ist manchmal so klein, daß es leicht von dem Kranken übersehen werden kann.

Die Verletzung betrifft nach allen Statistiken am häufigsten Männer, und zwar in den meisten Fällen im besten Alter, dann bei Leuten, bei denen das Gelenk sehr viel in Anspruch genommen wird. Es sind meist Sportler (Fußball-, Tennis-, Kricketspieler), Soldaten und Bergleute.

Die direkten Meniskusverletzungen sind sehr selten. Als Angriffspunkte für die direkten Verletzungen sind die vorderen Insertionen, und zwar vor allem die medialen Anheftungen bei gebeugtem Knie von Wichtigkeit. Durch ihre anatomische Beschaffenheit ist diese Stelle besonders prädisponiert. Zieht man hierzu noch in Betracht, daß bei stärkerer Beugung des Unterschenkels durch das Nachvorngleiten des inneren Femurkondyls auf

der Tibiagelenkfläche der Meniskus nach vorne gerückt wird und sich in den Gelenkspalt hineinschiebt, so ist damit die Möglichkeit einer Verletzung durch Schlag oder Stoß, der genau in der freien Stelle den Gelenkspalt trifft, oder durch Fall auf eine Kante oder Vorsprung, die nicht breiter sind als der klaffende Gelenkspalt, gegeben. Und so kann eine Abreißung des Meniskus ohne Zweifel erfolgen. Ist die Fläche des Traumas größer als gewöhnlich, so tritt der Schutz des Spaltes durch die Gelenkenden ein und es kann zu keiner Verletzung kommen. Eher wird eine ausgedehnte Zerstörung als eine isolierte Zersprengung des Semilunarknorpels erfolgen.

Der laterale Meniskus ist direkten Verletzungen noch weniger ausgesetzt, weil der schwächste Teil der vorderen Insertion bei der Beugung durch die lateralwärts tretende Patella und Kniesehne geschützt wird. Ein Trauma kann nur den schmalen nach außen gelegenen Raum bis zum Meißiat'schen Streifen angreifen.

Die direkten Meniskusverletzungen gehören nach Bergmann und Schultze zu den ganz seltenen. Ein guter Teil von solchen Verletzungen, die in der Literatur als Folgen direkter Gewalteinwirkungen mitgeteilt sind, sind in Wirklichkeit nach Bergmann eher Folgen indirekter Traumen.

Die indirekten Meniskusverletzungen sind die häufigsten und gewöhnlichsten Verletzungen. Ihr Zustandekommen erklärten die früheren Autoren, wie z. B. v. Bruns, Vollbrecht u. a. hauptsächlich durch eine forcierte Rotation bei mehr oder minder gebeugtem Knie. Die verschiedenen Leichenversuche, die von ihnen angestellt wurden, führten jedoch zu keinem positiven Ergebnis, indem es keinem Experimentator gelang, eine isolierte Schädigung des Meniskus zu erzielen. Es wurden zu wenig die genauen anatomischen Verhältnisse des Kniegelenks berücksichtigt und es wurden stets dabei auch andere Gelenkteile mitverletzt. Erst die neueren Autoren wie Schultze, Bergmann und Kroiß haben eine befriedigende Erklärung der Meniskusverletzungen geliefert. Schultze erklärt das Mißlingen der Leichenversuche dadurch, daß bei der Leiche naturgemäß die Widerstandsbewegungen, die Kompression der Gelenkenden durch die Belastung und die Muskelaktion fehlen, welche bei dem Zustandekommen der Verletzungen am Lebenden eine wichtige Rolle spielen dürften. Erst die gemeinsame Wirkung aller dieser Momente kann eine Meniskusverletzung herbeiführen.

Die indirekten Verletzungen kommen durch Gewalteinwirkungen auf den Oberschenkel oder bei Fixation desselben auf den Unterschenkel zustande und werden nach Kläußler geteilt in Meniskusverletzungen:

1. Durch Rotation.

Voraussetzung für diese Art Verletzung ist, daß das Knie sich in Flexionsstellung befindet. Die Rotation ist nur bei gebeugtem

Knie möglich. Die Achse der Bewegung liegt im lateralen Gelenkteil, infolgedessen muß sich bei jeder Rotationsbewegung der innere Gelenkteil um den äußeren drehen, d. h. die innere Gelenkfläche hat einen größeren Weg zurückzulegen als die äußere. Zweifellos ist dabei, daß für den inneren Meniskus die Außenrotation und für den äußeren die Innenrotation die gefährlichsten Bewegungen darstellen.

Je nachdem die Bewegungsgrade des Gelenkes, in dem die Rotation des Unterschenkels ausgeführt wird, größer oder kleiner sind, ist der Verletzungsmechanismus nach Schultze ein verschiedener.

Bei stark gebeugtem Knie dreht sich die mediale Gelenkfläche der Tibia bei Außenrotation nach vorne, während der innere Femurkondyl auf ihr nach hinten gleitet und das hintere Horn des medialen Meniskus mit nach hinten drängt. Dadurch wird der Meniskus gestreckt. Gleichzeitig aber wird das innere Seitenband sowie die Kapsel nach vorne gezogen. Es entsteht dadurch eine derartige Spannung, daß Abreißung des Meniskus von der Insertion des Lig. collaterale tibiale oder von der Kapsel eintreten kann. Wird diese durch eine für diesen Fall günstige lockere Fixation an dieser Stelle verhindert, so wirkt der Zug am hinteren Horn allein und direkt auf die vordere tibiale Anheftung. Diese wird gezerrt und gibt als schwächster Punkt am ehesten nach. Besonders stark wird hier die Spannung, wenn die Kapsel und damit die vordere Insertion des medialen Zwischenknorpels durch Anspannung des Quadriceps nach vorne gezogen wird. Erfolgt die Rotation sehr plötzlich, besonders wenn die Gelenkenden fest aufeinandergepreßt sind, so wird die hintere Meniskusinsertion nach hinten aus dem Gelenkspalt hinausgedrängt und vom Femurkondyl und der Tibia abgequetscht. So kommt es entweder zum Abriß der hinteren Insertion, oder, was wohl häufiger ist, zu Querrissen.

Da der laterale Meniskus viel besser als der mediale seitwärts ausweichen kann infolge der allzu festen Anheftung vorne und an der Seite mit dem Seitenband und der Kapsel, wodurch er eine größere Verschieblichkeit erlangt, so kann man bei ihm eine Verletzung oder Quetschung bei Außenrotation ausschließen. Auch ist eine Zerrung am Meniskus sehr unwahrscheinlich, da der Weg, den die Gelenkenden bei der Rotation im lateralen Gelenk gegeneinander zurücklegen, ein sehr kurzer ist und es zu einer Spannung des Meniskus zwischen seinen Anheftungspunkten kaum kommen kann.

Ist die Beugung des Kniegelenks nur gering und tritt dann eine Rotation des Unterschenkels ein, so wird der innere Meniskus durch den nach innen drängenden Condylus femoris medialwärts aus dem Gelenkspalt herausgedrängt und gegen das sehr stark gespannte innere Seitenband gepreßt, wodurch der Semilunarknorpel gesprengt werden kann. „Zum Zustandekommen dieser

Verletzung ist hauptsächlich das feste Aufeinandergepreßtsein der Gelenkenden durch die Belastung und den Muskelzug nötig" (Schultze). Rotationsbewegungen bei leicht gebeugtem Knie wie auch diese bei extremer Flexionsstellung und forcierter Rotation bedeuten für den lateralen Meniskus keine Gefahr, sobald es sich nur um eine Außenrotation handelt.

Dagegen ist bei der forcierten Innenrotation und starker Beugung der laterale Meniskus stärker gefährdet. Immerhin ist diese Gefährdung nicht allzu groß, weil erstens die Rotation nicht so weit fortzusetzen ist, und zweitens weil er wegen seiner größeren Verschieblichkeit etwas besser ausweichen kann. Der Mechanismus der Rotationsverletzung ist der gleiche wie in der inneren Gelenkhälfte.

Schultze begnügt sich aber nicht mit dem beschriebenen Mechanismus der Rotationsverletzungen. Er kam nämlich auf Grund seiner Versuche zu der Ueberzeugung, daß in der Mehrzahl der Fälle nicht allein die forcierte Rotation, wie sie eben angedeutet wurde, die wirkliche Verletzung der Knorpel herbeiführt, sondern daß zu einer solchen Zerstörung des Mechanismus noch ein sehr wesentlicher Faktor mitspielen muß. Dieser Faktor ist die unwillkürliche, die instinktive Widerstandsbewegung. Sie äußert sich in einer unwillkürlichen Gegenbewegung meist im Sinne einer plötzlichen Streckung und kommt dadurch zustande, daß der Patient sein Gelenk auf kürzestem Wege aus der unnatürlichen Stellung in die normale Lage zu bringen versucht. Dadurch aber wird das Gegenteil erreicht. Durch die starke Muskelspannung wird der schon fixierte Meniskus zwischen die Kondylen geklemmt, zerquetscht oder aus seinen Anheftungen gerissen.

Unter unseren Fällen ist im Fall 2 die Rotation als ätiologisches Moment der Verletzung aufzufassen. Der Patient führte beim Fußballspiel eine plötzliche starke Linksdrehung aus, wobei das rechte Kniegelenk stark nach innen einknickte. Momentan traten starke Schmerzen auf und es kam am inneren Gelenkspalt ein Körper zum Vorschein, der wieder zurückschnappte. Später sehr oft Einklemmungserscheinungen und Schwellung des Gelenkes.

2. Durch Stauchung.

Sie kommt durch Aufspringen auf die Füße oder bei Fall zustande und stellt eine Kompressionsverletzung dar. Infolge höchster Anspannung des gesamten Gelenkapparates beim Fall ist ein Ausweichen des Meniskus ausgeschlossen und er wird durch die fest aufeinandergepreßten Kondylen gequetscht oder es kommt zu einer Ruptur des Knorpels. Dieser Verletzungsmodus ist viel seltener als der Rotationsmodus und betrifft hauptsächlich den lateralen Meniskus. Nach Konjetzny liegt die Ursache darin, daß er die im Vergleich zum Femurkondyl sehr große Profildifferenz der lateralen Tibiagelenkfläche in weitestgehender Weise aus-

zugleichen hat und infolgedessen schon in normaler Lage sehr bedeutenden Druckspannungen unterworfen ist.

Ein Beispiel von Verletzung durch Stauchung dürfte unser dritter Fall darstellen. Der Patient stieß sich das rechte Bein während der Arbeit an eine Drehbank. Durch den Stoß wurde eine oberflächliche Lamelle abgetrennt, die oft nach innen umgeschlagen wurde und so Einklemmungserscheinungen verursachte. (Siehe Abbildung.)

3. Durch Hyperextension.

Die Ueberstreckung des Kniegelenks kommt durch den plötzlichen Uebergang aus starker Beugung in die äußerste Streckung zustande. Bei sehr heftigem Vorschnellen des Unterschenkels, wie es z. B. bei Fußballspielern oft vorkommt, wenn ein Spieler kräftig nach dem Ball stößt, ohne denselben zu treffen, dürfte dieser Modus gegeben sein. Auf diese Weise — durch Ueberstreckung — erfolgt eine Kompression der Menisken in ihrer vorderen Insertion durch die vorderen Facetten der Kondylen. Die Verletzungsform ist gewöhnlich Quetschung oder Ruptur.

In unserem ersten Fall ist anzunehmen, daß die Verletzung durch Hyperextension zustande gekommen ist. Der Patient stützte bei einer militärischen Uebung mit dem rechten Fuß in ein Loch, verlor das Gleichgewicht und kam dabei zu Fall nach vorne. Der in dem Loch steckende rechte Fuß konnte der Bewegung des Körpers nach vorne nicht nachfolgen, was zu einer plötzlichen Ueberstreckung des Kniegelenks führen mußte. Der vordere Teil des Meniskus wurde frakturiert gefunden.

4. Durch Flexion.

Bei den Flexionsverletzungen ist eine Vorbedingung immer vorausgesetzt — eine starke Belastung des Körpergewichtes. Diese Verletzungsform wurde zuerst von Katzenstein beschrieben und entsteht gewöhnlich beim Heben einer schweren Last unter tiefer Kniebeuge. Infolge der Kontraktion des Quadriceps wird das Vorderhorn des Meniskus zwischen die fest aufeinandergepreßten Gelenkenden festgestellt und durch die ganze Gewalt der Körperbelastung von der Tibia und Gelenkkapsel zum Abreißen gebracht.

Außer den rein traumatischen Verletzungen gibt es auch Fälle, in denen ein vorausgegangenes Trauma nicht nachzuweisen ist. Man spricht in solchen Fällen nach v. Bruns von Spontanluxationen und macht für das Zustandekommen derselben eine individuelle Prädisposition verantwortlich. So sind z. B. einige Fälle beobachtet worden, wo es beiderseits zu einer traumatischen Meniskenstörung gekommen war; auch ist ein Fall beschrieben worden, wo Mutter und Sohn Meniskusverletzungen gehabt haben (Steinmann). Die Konstitution spielt für das Zustandekommen krankhafter Zustände an den Menisken eine nicht unbedeutende

Rolle. Es gibt Menschen mit „anfälligen" Gelenken, wie sich Payer ausdrückt, Gelenkschwächlinge. Nach Beobachtungen von ihm spielen die Kleinheit der Kniescheibe, leichte Grade von X-Beinen, Unstimmigkeiten in der Größe und Form der Gelenkkörper, besonders etwas zu schmaler Tibiakopf eine begünstigende Rolle. Dadurch werden die mechanischen Anforderungen des Gelenkes gesteigert.

Bicher glaubte die große Häufigkeit der Meniskusverletzungen in der Schweiz durch geographische Verhältnisse erklären zu können und denkt auch an endokrine Einflüsse auf den Gelenkbau. Er findet gewisse Unterschiede im anatomischen Bau der Gelenke bei Gebirgsbewohnern und Flachländern, beispielsweise größere und flachere Gelenkenden der Femurkondylen, Tiefstand der Patella, geringere Rückwärtsneigung der Tibiagelenkflächen usw., die er für die obenerwähnten Prädispositionen der Gebirgsbewohner verantwortlich macht.

Worauf besteht eine solche Prädisposition? Beruht sie nicht, wie Steinmann glaubt, auf gewissen degenerativen Vorgängen, die sich im Kniegelenk nach großen Ueberanstrengungen abspielten? Seine Untersuchungen haben ergeben, daß es sich um einen Prozeß ähnlich der Arthritis dissecans handelt, und er nennt ihn Meniscitis dissecans. Beobachtungen anderer Autoren aber sprechen durchaus dagegen (T. Stanislaw, Katzenstein).

Röllgen ist auf Grund von 12 Fällen von mikroskopiertem, durch Operation gewonnenem Meniskusmaterial der Meinung, daß bei der starken Inanspruchnahme der Gelenke bei Sportler und Militärpatienten gewisse Schädigungen des Gewebes durch chronisch-degenerative Veränderungen den Meniskusverletzungen vorangehen. Die Verletzungen spielten sich also in minderwertigem Gelenkmaterial ab. Der Grund für diese Gewebsalteration der Menisken soll in der dauernden, die physiologischen Grenzen übersteigenden Art des Sportlebens zu suchen sein.

Sehr interessant in dieser Hinsicht sind auch die Ausführungen Bätzner's auf dem letzten Kongreß der Deutschen Gesellschaft für Chirurgie in Berlin (3. bis 6. April 1929) über die Pathologie der Funktionen. Durch eine Reihe von Beobachtungen an Sportsleuten sowie handwerklichen und gewerblichen Arbeitern glaubt er beweisen zu können, daß das Lamark'sche Grundgesetz von dem Kräftiger- und Funktionstüchtigerwerden geübter Organe Ausnahmen besitzt. Die Funktion kann auch schädigenden Charakter haben. Diese funktionelle Schädigung soll dadurch zustande kommen, daß ein Gegensatz zwischen Inanspruchnahme der Organe und dem Gewebe besteht. Die alltägliche Inanspruchnahme kann Strukturveränderungen bedingen, ohne daß ein krankhafter Vorgang vorliegen müßte. „Der Gebrauch schafft den Abbau." Eine zu starke Inanspruchnahme des Organs führt zu destruktiven Vorgängen, die sich als Verbrauchserscheinungen äußern. Es kommt

z. B. durch solche pathologische Funktionen bei Sportsleuten zur Meniskusdegeneration in Form zungenförmiger Auswülstungen, funktioneller Schlottergelenke, Degeneration der Achillessehne, Aufhellung der Femurdiaphyse bei Leichtathletikern und zu Wachstumsstörungen an Olekranen.

Im Lichte dieser Ausführungen ist es leicht, die so oft beobachtete Prädisposition zu Meniskusverletzungen bei Sportlern, Militärs, Bergleuten, Schneidern und ähnlichen Berufen zu verstehen.

Pathologie der Meniskusverletzungen.

„Die Luxation der Semilunarknorpel ist in der Regel richtiger als Ruptur derselben zu bezeichnen" (v. Bruns). Es handelt sich bei den Meniskusverletzungen um eine Verletzung der Menisken selbst oder ihrer Verbindungen mit der Umgebung. Die klinisch zur Beobachtung kommende „Luxation" ist bloß ein sekundäres Symptom, das bei diesen Verletzungen auftreten kann. Dies ist aber nicht immer der Fall.

Die Pathogenese der medialen und lateralen Meniskusverletzungen ist eine ganz verschiedene. Die mediale Kniescheibe ist bei weitem häufiger betroffen als die laterale. So war unter den 40 von v. Bruns mitgeteilten Fällen 27mal der innere und 13mal der äußere Gelenkknorpel verletzt, also ein Verhältnis von 2 : 1; Kroiß, der 214 Fälle von operativ behandelten Meniskusverletzungen aus der Literatur zusammentrug, fand 175mal den inneren und 39mal den äußeren Meniskus verletzt, was ein Verhältnis von 4½ : 1 gibt. Görber fand unter 36 Fällen den medialen Meniskus 34mal, den lateralen nur 2mal verletzt, also ein Verhältnis von 17 : 1; Götius — unter 215 Fällen aus der englischen Literatur 204mal den medialen und nur 11mal den lateralen, was ein Verhältnis von 204 : 1 gibt.

Dieses häufige Betroffensein des medialen Meniskus hat seinen Grund in den anatomischen und mechanischen Verhältnissen der Menisken. Der mediale ist, wie wir schon erwähnt haben, weniger beweglich, weil er überall befestigt ist und seine Anheftungspunkte weiter voneinander liegen als der laterale, bei dem überhaupt keine Verbindung mit dem Seitenband besteht und mit der Kapsel sehr wenig Verbindungen aufweist. Hierzu kommt auch das Fehlen einer schützenden Weichteildecke in der Gegend des medialen vorderen Teiles des Gelenkspaltes. Auf der lateralen Seite geben die Patella und die Muskelmassen einen genügenden Schutz (Schultze). Ferner spielt eine sehr große Rolle der Umstand, daß die sagital gelegene Rotationsachse im Kniegelenk ungefähr in der Mitte der lateralen Gelenkhälfte liegt. Es muß also der mediale Gelenkabschnitt bei Rotation eine größere Exkursion machen, was zu einer größeren Verletzbarkeit des medialen Meniskus führen muß.

Was die Verletzungsart der Menisken angeht, so kann sie in einzelnen Fällen recht verschieden sein Meistens handelt es sich aber um folgende drei Abrißformen:

1. Abriß der vorderen oder hinteren Insertion,
2. Totale oder partielle Abreißung von der Gelenkkapsel,
3. Zerreißung der Meniskussubstanz selbst.

Gewöhnlich sind diese Verletzungsformen in verschiedener Weise miteinander kombiniert. Die Verletzungen am Vorder- oder Hinterhorn können entweder nur die Hornbänder selbst isoliert oder kombiniert mit Zerreißung der Kapsel oder des Knorpels betreffen. Reißt das Band, so kann das Fragment disloziert werden, und zwar entweder nach außen in den Gelenkspalt oder nach innen gegen die Fossa intercondylica. Infolge zahlreicher Traumen, denen es von seiten der Gelenkkörper ausgesetzt wird, geht es sekundäre Veränderungen ein.

Die isolierte Abreißung der Vorder- oder Hinterhornbänder ist sehr selten. Die weitaus häufigste Verletzungsform ist die totale Abreißung des Vorderhorns, kombiniert mit einer mehr oder weniger weitgehenden Ablösung des vorderen Meniskusrandes von der Kapsel.

Isolierte Kapselabreißung ist weit häufiger als isolierte Ligamentruptur. Sie wird meist im Vorderdrittel beschränkt und führt natürlich zu den gleichen Dislokationen nach außen und innen wie bei der Abreißung der Ligamenta. Ist die Abreißung eine totale, so wird der Meniskus dank einer gewissen Elastizität, die er besitzt, saitenförmig zwischen seinen vorderen und hinteren Knocheninsertionen durch das Gelenk gespannt. Die Dislokation erfolgt nach innen und führt zu hartnäckigen Einklemmungserscheinungen.

Als dritte Form der Zwischenknorpelverletzungen kommen die Zerreißungen der Meniskussubstanz selbst in Betracht. Sie treten als Längs- oder Querrisse oder einfach in Form von Quetschungen auf. Oft sind sie vielfach in verschiedener Weise kombiniert. Je nach der Stärke der einwirkenden Gewalt und je nach dem Widerstand, den der Knorpel entgegenzustellen vermag, wird die Zerreißung mehr oder weniger intensiv sein. Wird nicht die ganze Dicke des Knorpels von der Ruptur durchsetzt, so entstehen nur Fissuren.

Am häufigsten sind die Längsrisse von Steinmann beobachtet worden, der diese Verletzungsform mit dem Namen „Meniskus bipartitus" belegte. Es ist die Spaltung des Meniskus in zwei Teile oder Schenkel durch einen Längsriß, welcher am vorderen oder hinteren Ansatz des Meniskus haltmacht, so daß die beiden Hälften hinten und vorne in Zusammenhang bleiben. Von den zwei Schenkeln bleibt der eine, periphere, mit der Gelenkkapsel in Zusammenhang. Der andere dem Binnenrande entsprechende wird gegen die Mitte des Gelenks zu verlagert, streckt sich und verläuft dann, von dem anderen durch Condylus internus femoris

getrennt, mehr oder weniger direkt durch die Fossa intercondylica. Die durch den Längsriß gebildeten Meniskusschenkel sind nicht immer gleich dick — bald ist der innere ins Gelenk luxierte Schenkel, bald der mit der Gelenkkapsel in Verbindung stehende Schenkel dünner.

Die Dreiteilung durch zwei Längsrisse haben Kroiß, Görber und Devis Calley beobachtet.

Die Querrisse können partielle oder totale sein. Sie beginnen meistens am freien Rand und verlaufen gegen den stumpfen Rand der Meniskus vor. Querrisse, die vom stumpfen Rand ausgehen und gegen die scharfe Kante zu verlaufen, sind seltener.

Die totalen Quertrennungen sind gewöhnlich mit Kapselabreißungen und entsprechender Mobilität verbunden. Die partiellen sind häufiger und meistens mit Längsrissen kombiniert. So entstehen die so oft beobachteten zungenförmigen Lappen. Diese Form beginnt gewöhnlich als kleiner Querriß am freien Rande und wird dann durch einen Längsriß ersetzt. Der so entstandene Lappen liegt frei beweglich im Gelenk und wird oft eingeklemmt. Durch den Druck zwischen den Kondylen gehen diese Lappen alle möglichen Veränderungen ein. Bald sind sie breitgequetscht, bald abgeplattet, bald ausgefranst.

Quetschungen erleiden die Menisken in jenen Fällen, in denen die von den Kondylen ausgeübte Druckgewalt für eine völlige Trennung nicht ausreicht. Der Meniskus zeigt vielfach Einrisse und Aufreißungen des freien Knorpelrandes.

Eine besondere Art von Verletzungen, die auch in das große Kapitel der Substanzverletzungen gehört, ist die Spaltung des Meniskus in zwei Lamellen durch einen horizontalen, der Fläche nach verlaufenden, Riß. Dieser Typus von Verletzungen wurde von Kroiß als Lamellenspaltung bezeichnet und läßt sich am ehesten auf anatomischem Wege erklären. Die Gefäße und die Nerven des Meniskus treten am stumpfen Rand ein und ziehen durch den Meniskus gegen seine freie Kante in einer Ebene hin, die ziemlich genau die Knorpelmasse in zwei Lamellen teilt. Der Zusammenhang der beiden Lamellen ist also durch den Verlauf der Gefäße und Nerven gestört und es genügt manchmal eine mäßig starke Rotation, ihn zu lösen.

Sekundäre Veränderungen nach Meniskusverletzungen.

1. Mechanischer Natur: Infolge der weiteren Inanspruchnahme des verletzten Kniegelenks sind die verlagerten und abgelösten Meniskusfragmente ständig allen möglichen Traumen durch die Gelenkkörper ausgesetzt und werden dadurch dislociert oder in ihrer Gestalt verändert: abgeplattet, ausgefranst, breitgequetscht oder walzenförmig gedreht. Die Veränderungen sind manchmal so groß, daß die Zugehörigkeit eines solchen Stückes unerkennbar ist.

2. Degenerativer Natur: Bei größeren Zerstörungen der Menisken, wobei auch die stärkere oder schwächere Inanspruchnahme des Kniegelenks nach der Verletzung von Bedeutung ist, kommt es zu Wucherungs- oder Degenerationserscheinungen (siehe mikroskopischer Befund Seite 42 und 45). Der Meniskus ist ein schlecht ernährtes Gebilde. Die äußeren Partien des Zwischenknorpels sind besser ernährt, als die inneren, die auf einen umhüllenden Synovialpanus angewiesen sind. Das Meniskusfragment, das meistens von den inneren Partien abgesprengt wird, ist in seiner Ernährung stark geschädigt und kann degenerieren.

Weiter gehört zu den degenerativen Veränderungen am Meniskus die Bildung von Meniskusganglien. Wie sie entstehen, ist aber nicht ganz geklärt. Kroiß und Allingham sind der Meinung, daß die direkten Gewebsschädigungen, die Blutungen und Zirkulationsstörungen, die bei Verletzungen der Menisken vorkommen, die Entstehung von Ganglien fördern. Schmidt dagegen ist der Meinung, daß es sich um echte Ganglien handelt, die durch gallertige Degenerationen des traumatisch geschädigten Bindegewebes entstehen.

3. Entzündlicher Natur: Hierher gehört an erster Stelle die Arthritis deformans. Die Krankheit, die in einem Rauhwerden der Gelenkflächen und in einer Auffaserung der Knorpelüberzüge besteht, tritt sehr oft nach Meniskusverletzungen ein. Seeliger nimmt an, daß die Entstehung der Arthritis deformans in Zusammenhang mit der Herabsetzung der Alkaleszenz im Gelenk nach Meniskusverletzungen und traumatischen Ergüssen steht. Durch die Herabsetzung der Alkaleszenz kommt es zur Schädigung des Gelenkknorpels, der dadurch in seiner Grundsubstanz eine Zustandsänderung erfährt. Es kommt zu einer Entquellung des Knorpels, wodurch er seine Elastizität verliert.

Seeliger suchte auch seine Ansicht experimentell zu beweisen, indem er bei Kaninchen eine „möglichst konstante Säuerung des Gelenkes“ durch Einspritzung zwei Tage je 1 ccm n (5 OHCL) zu erreichen suchte. Er erzielte damit auch tatsächlich Veränderungen im Sinne einer Arthritis deformans. Weitere entzündliche Veränderungen sind Hyperämie und Schwellung der Kapsel, Hyperthrophie der Fettkörper und der Synovialzotten.

Die sekundären Veränderungen nach Meniskusverletzungen sind sehr mannigfaltig, aber brauchen nicht immer vorhanden sein.

Symptomologie.

Das klinische Bild der Meniskusverletzungen ist sehr mannigfaltig, entsprechend den verschiedenen Stadien, in welchen die Patienten dem Chirurgen zugeführt werden. Er sieht sie meistens erst in späteren Stadien. Manche Patienten vermögen das verletzte Bein noch wochen- oder monatelang nach dem ersten

Trauma gut zu bewegen und ihre volle Arbeit zu verrichten, bis plötzlich bei einem geringen Fehltritt, bei einer Drehbewegung die Krankheitssymptome wieder auftreten und sie Veranlassung geben, sich in ärztliche Behandlung zu begeben. In vielen anderen Fällen wird die Verletzung verkannt und eine falsche Diagnose gestellt. Die Patienten werden oft viele Jahre hindurch abwechselnd mit Ruhe und Gipsverbänden, mit Massage und Medikomechanik behandelt, bis schließlich ein Chirurg die richtige Diagnose stellt und durch Operation Hilfe bringt.

Von Bruns teilt die Meniskusverletzungen in frische und veraltete Verletzungen.

Als regelmäßiges Symptom der frischen Meniskusverletzungen ist der im Moment des Unfalls eintretende, länger oder kürzer dauernde Schmerz zu nennen. Der Patient empfindet im Momente einen intensiven Schmerz, der genau im Gelenkspalt lokalisiert ist. Der Schmerz spielt überhaupt in der Gelenkpathologie eine führende Rolle. Die Gelenke sind reich mit sensiblen Nervenelementen versorgt. Die fibröse Kaspel ist schmerzempfindlicher als die Synovialmembran (Payer). Die Menisken selbst sind unempfindlich. Eine Schmerzempfindung kann nur ausgelöst werden durch Verletzung der Kapsel oder wenn der dislozierte Meniskus zwischen die knorpeligen Gelenkenden oder zwischen Kapsel und Gelenkenden eingeklemmt wird. Die Intensität des Schmerzes ist individuell sehr verschieden. Manche Kranke spüren geringe Schmerzen, bei anderen aber können sie so heftig sein, daß eine momentane Ohnmacht hervorgerufen wird. Es hat den Anschein, daß bei Substanzverletzungen die Schmerzen geringer und bei Mitbeteiligung der Kapsel heftiger sind. Viele Patienten geben an, daß sie im Moment des Unfalls auch ein deutliches „Knacken" oder „Krachen" im Gelenkinnern gespürt, sogar gehört haben.

Ein weiteres Sympton ist die funktionelle Störung. Sie besteht in einer hochgradigen, ab und zu aber auch wenig ausgeprägten Behinderung der Flexion, der Extension und auch sehr oft der Rotation. Das Knie wird in halbgebeugter Stellung gehalten. Der Kranke kann sein Bein nicht mehr voll strecken und bei der objektiven Untersuchung fühlen wir einen federnden Widerstand. Bei passiver Weiterstreckung treten ganz charakteristisch an einem bestimmten Punkte Schmerzen auf.

Die Bewegungshemmung ist der Ausdruck für die Einklemmung. Der von seinen Anheftungsstellen losgelöste oder dislozierte Meniskus wird zwischen Tibia und Femirkondylen eingeklemmt und sperrt so mechanisch die Funktion des Gelenkes. Die Einklemmung ist von verschiedener Dauer; manchmal hält sie nur kurze Zeit, nur einen kurzen Augenblick an und schnappt wieder ein — die Funktion des Gelenkes kehrt wieder zurück. Oder sie dauert länger, die Patienten werden sofort bettlägerig und die Funktion kehrt erst nach gewisser Behandlung wieder

zurück. Die augenblickliche Fixation des Meniskus wird durch die reflektorische Kontraktion derjenigen Muskeln erzeugt, welche die Widerstandsbewegungen ausführen; läßt diese nach, dann gleitet der eingeklemmte Meniskus unter dem Gefühl des Schnappens wieder in seine normale Lage zurück (Schultze). Sehr oft, wie es auch in unserem Fall 1 ist, versuchen die Patienten selbst durch angelernte oder selbst erfundene geeignete Bewegungen die Funktion wieder herzustellen, was hier und da prompt gelingt. In manchen Fällen aber gelingt die Reposition nicht, woran nach Kroiß vor allem die reflektorische Muskelspannung schuld sein dürfte. Diese reflektorische Muskelspannung kann nur durch Narkose aufgehoben werden und erst dann gelingt es, die Fixationsstellung zu beseitigen.

Nach Reposition rückt der Meniskus nicht immer an seine regelrechte Stelle; er wird nur aus der Einklemmung zwischen den Gelenken befreit und behält doch eine pathologische Stellung. So erklärt sich nach Kroiß das häufige und leichte Zustandekommen der Rezidive.

Die reaktiven Erscheinungen der frischen Meniskusverletzungen bestehen in einer Synovitis, die sich als in verschiedener Intensität auftretende Schwellung des Gelenkes äußert. Diese Schwellung und der Gelenkerguß treten gewöhnlich nicht sofort nach der Verletzung oder Einklemmung auf, sondern erst im Verlauf von Stunden oder Tagen. Manchmal fehlt jede Spur von Schwellung und Erguß, oder sie sind so gering und schwach ausgeprägt, daß sie sich einem nicht sehr scharf beobachtenden Auge entziehen. Diese auffallend schwache Reaktion des Gelenks deutet mehr auf eine isolierte Verletzung des Meniskus ohne Schädigung des Gelenkinnern. Mit dem Auftreten eines Reizergusses bei Einklemmung löst sich die muskuläre Starre und die Kapseldehnung befreit das eingeklemmte Gebilde. Das Synovialödem wirkt schmerzstillend. Der Erguß wird bald resorbiert und alle Erscheinungen gehen unter Kälteanwendung, Ruhigstellung, Anwendung feuchter Wärme binnen wenigen Tagen zurück. Doch bleibt gewöhnlich eine gewisse Schwäche, Schmerzhaftigkeit und das Unvermögen, das Knie völlig zu strecken oder zu beugen, zurück.

Die Reizergüsse mit ihrem raschen Kommen und Gehen bei Einklemmungen sind noch nicht genügend erforscht. Höchstwahrscheinlich handelt es sich um vegetativ regulierte Zustandsänderungen an den Gelenkzotten und deren Blutgefäßversorgung (Rost und Payer).

Ein weiteres Symptom, das sehr selten vorkommt, besteht darin, daß während der Einklemmung ein harter Körper palpatorisch am Gelenkspalt zu fühlen ist und durch entsprechende Repositionsversuche wieder reponiert werden kann (siehe unseren 1. und 3. Fall). Viel wichtiger ist nach dem Verschwinden des Gelenkergusses die Palpation der Gelenkkonturen. Man fühlt, wenn

es sich um eine Luxation nach außen handelt, eine Leiste, bei der Luxation nach innen eine Rinne. Die Palpation auf der Stelle der Verletzung ist oft schmerzhaft.

Viel wichtiger ist das Kapitel der veralteten Meniskusverletzungen. Bei vielen frischen Meniskusverletzungen, wie wir schon erwähnt haben, sind die Beschwerden nicht besonders stark ausgeprägt. Die Patienten vermögen das verletzte Bein wochen-, ja monatelang nach dem ersten Unfall noch gut zu gebrauchen, bis sie plötzlich bei einem Fehltritt Einklemmungserscheinungen bekommen und sich erst dann zum Arzt begeben.

Es kommen bei veralteten Meniskusverletzungen folgende Symptome zur Beobachtung:

a) Wiederholte Einklemmungserscheinungen. Dieses Symptom trifft man sehr oft, aber es ist nicht einzig charakteristisch, weil es auch bei der Gelenkmaus oder bei der sog. Hoffa'schen Krankheit vorkommen kann. Einzig und allein es zu verwerten ist falsch. Die Einklemmungen kommen mit der Häufung der Anfälle immer leichter zustande. Das erklärt sich dadurch, daß der Meniskus in solchen Fällen stark gelockert ist; infolgedessen kann er den Kondylen nicht ausweichen und wird zwischen die Gelenkenden eingeklemmt. von Bruns berichtet über einige Fälle, bei welchen die Einklemmungserscheinungen fast täglich auftraten. Eine Reposition in solchen Fällen auszuführen ist sehr leicht. Viele Patienten führen sie durch geeignete Bewegungen selbst aus.

b) Entzündliche Erscheinungen mit Schwellung und Reizerguß treten nur dann auf, wenn vorher starke Einklemmungserscheinungen stattgefunden haben.

c) Palpatorisch nachweisbar beweglicher Körper in der Gelenkspalte ist nicht immer zu finden. Ob es der luxierte Meniskus ist oder — wie Kroiß glaubt — die verdickte geschwollene Kapsel, die auf dem stumpfen Rande des Meniskus aufliegt, bleibt schwer zu entscheiden. In unserem Fall 3 war es offenbar der lappenförmig abgelöste gespaltene Rand des verletzten Meniskus. Dieses Symptom ist nur dann zu verwerten, wenn sich die Schwellung schon verteilt hat und dann noch ein deutlich vorspringender Körper zu fühlen ist, wie in unserem ersten Fall. Die stark ausgeprägte Lokalisation des Heraustretens des beweglichen Körpers in der medialen oder in der lateralen Gelenkspalte läßt differenzialdiagnostisch eine Gelenkmaus ausschließen.

d) Druckempfindlichkeit der betroffenen Menisken oder der Gelenkspalte. Bei der Palpation wird auf einer ganz umschriebenen Stelle am Gelenkspalt heftiger Schmerz ausgelöst. Solcher Schmerz tritt auch bei plötzlicher Drehung, Beugung, bei Stoß auf das Gelenk, beim Abwärtsgehen und Treppensteigen auf.

e) Athrophie der Quadricepsmuskulatur, welche als eine Inaktivitätsathrophie anzusehen ist. Die Kranken fühlen sich unsicher bei Bewegungen und schonen deshalb das kranke Bein. Dieses Symptom kommt aber bei allen Kniegelenksverletzungen oder -entzündungen vor, die schon einige Zeit dauern.

Diagnose und Differentialdiagnose.

Die Erkennung der Meniskusverletzungen, besonders der frischen, ist schwierig. Sie werden oft vom erfahrenen Arzte verkannt und zuerst als Kontusion oder Bandzerreißung behandelt.

Von großem Wert für die Diagnosestellung der Meniskusverletzungen ist vor allem eine genaue Anamnese. Wenn der Patient nach einem Trauma berichtet, daß er plötzlich einen heftigen Schmerz unter „Knacken" verspürt hat, den er an einer genau umschriebenen Stelle lokalisiert, oder wenn er beim Anfall das Gefühl gehabt hat, als sei etwas im Gelenk abgerissen und danach die Bewegung im Sinne der Beugung oder der Streckung gehemmt gewesen, so muß man zum mindesten an eine Meniskusverletzung denken. Wenn man auch bei der objektiven Untersuchung eine auf dem Gelenkspalt beschränkte Schwellung findet und eine Druckempfindlichkeit an dieser Stelle nachweisbar ist, so kann die Diagnose Meniskusverletzung sehr wahrscheinlich erscheinen. Findet man dabei auch den verlagerten Meniskus oder Meniskusfragment mit seinem scharfen oberen und unteren Rand am Gelenkspalt, dann ist die Diagnose gesichert. (Unser erster Fall.)

Die Diagnose der veralteten Meniskusverletzungen ist leichter. Wiederholte Einklemmungserscheinungen, die besonders bei bestimmten Bewegungen auftreten, Funktionsstörungen, die in der Regel in einer leichten Beugung von 150 bis 170 Grad bestehen, ein streng lokalisierter Druckschmerz und oft eine deutliche Vorwölbung an dieser Stelle sind von großer diagnostischer Bedeutung. Palpatorisch nachweisbarer Meniskusrand kommt nur bei Lageveränderungen des Meniskus vor. Der laterale Zwischenknorpel ist schwer zu palpieren, weil er zu viel von Sehnenausbreitungen überlagert ist. Diagnostisch wertvoll ist die Auslösung eines Schmerzes durch Auswärtsdrehung des leicht gebeugten Unterschenkels und der Nachweis einer federnden Streckbehinderung des verletzten Knies (Konjetzny). Ludloff legt viel Wert auf eine Auskultation des Gelenkes. Man soll bei Bewegungen des Gelenkes ein Knacken hören. Diese Methode gibt aber hinsichtlich der Bewertung ihrer Ergebnisse ungefähr dasselbe, was die Palpation ergibt. Der Fachmann hört über dem kranken Gelenk etwas, was für einen wenig Geübten kaum überzeugend wirken kann. Wertvoller sind die spontanen oder nach Auflegen der Hand wahrnehmbaren Geräusche (Payer).

Das Röntgenbild zeigt nichts Charakteristisches. Es hat nur differentialdiagnostisch Wert, indem es eine Gelenkmaus aus-

schließt. Vielleicht bei Erguß Verbreitung des Gelenkspalts oder Ausgezogensein der Eminentia intercondyloidea als Zeichen beginnender Arthritis deformans. Man ist schon seit Jahren bemüht, die Veränderungen innerhalb des Gelenks durch Luft-, Sauerstoff- oder Kontrastfüllung zur Darstellung zu bringen (Werndorf, Robinson). Die Urteile über den Wert der verschiedenen Verfahren gehen auseinander. Speziell bei Meniskusverletzungen ist der Gewinn der Röntgenuntersuchung und die verschiedenen Füllungen nicht groß. Es sind in der Literatur nur drei Fälle bekannt, einer von Martina und zwei von Rauenbusch, denen es gelungen ist, das abgerissene Stück durch möglichst weiche Röntgenröhren photographisch darzustellen.

Die Röntgenaufnahme ist aber differentialdiagnostisch sehr wertvoll.

Differentialdiagnostisch kommen in Betracht: Gelenkmaus, Gelenkzotteneinklemmung, eine nach Trauma entstandene Arthritis deformans, Abreißung des Ligamentum collaterale, Fraktur an der oberen Tibiaepiphyse.

Die Gelenkmaus läßt sich dadurch unterscheiden, daß der Schmerzpunkt im Gelenk häufig seine Lage wechselt, ist nicht streng lokalisiert und erscheint bald vorne, bald hinten, außen, innen. Den freien Gelenkkörper können wir bald in diesem, bald in jenem Recessus des Gelenkes palpieren. Röntgenbild!

Synovialzotteneinklemmungen bei der sog. Hoffaschen Krankheit können einen eingeklemmten Meniskus vortäuschen und oft zu diagnostischen Irrtümern führen. — Im Jahre 1904 hat Hoffa ein Krankheitsbild beschrieben, das er als traumatische Sklerose des Fettkörpers im Kniegelenk bezeichnet hat. Er verstand darunter eine umschriebene, nach einer Verletzung entstandene, chronische unspezifische Entzündung des unter der Quadricepssehne gelegenen Fettkörpers, der zu Einklemmungserscheinungen, Schmerzen und Gelenkerguß führte. — Als Unterscheidungsmerkmale dienen: Pseudofluktuation etwas unterhalb und beiderseits der Patellarsehne. Gelenkspalt nicht schmerzhaft. Das charakteristische Knacken bei Meniskusverletzungen fehlt gewöhnlich ganz. Ueberdies spielen in der Aetiologie der Hoffa'schen Krankheit chronische Entzündungszustände des Kniegelenks mit.

Die Beschwerden bei Arthritis deformans sind konstant; es tritt kein freies Intervall ein. Die Schmerzen sind gewöhnlich an mehreren Punkten des Gelenkes vorhanden. Die Krankheit kommt ganz allmählich und schleichend zur Ausbildung. Röntgenbild!

Bei Abreißung des Lig. collaterale liegt der Schmerzpunkt oberhalb oder unterhalb des Gelenkspaltes, entsprechend der Abrißstelle des Bandes. Bei Fraktur der oberen Tibiaepiphyse — Schmerzpunkt unterhalb des Gelenkspaltes. Röntgenbild!

In dem Schrifttum sind auch Fälle bekannt, wo Gelenktuberkulose (Kroiß), Gelenkneurosen (Allingham) mit Meniskus-

verletzungen verwechselt wurden, weil die klinischen Erscheinungen genau den Meniskusverletzungen entsprachen. Ebenso ein Fall von schnellendem Knie.

Behandlung.

In bezug auf die Behandlung muß man zwischen den frischen und den alten Fällen scharf unterscheiden. Es ist bei allen frischen Meniskusverletzungen vorerst eine konservative Therapie anzuraten. In erster Linie ist in solchen Fällen vollständige Ruhe geboten. Man legt am zweckmäßigsten z. B. einen fixierenden und zugleich komprimierenden Verband an, der die Ruhigstellung des Gelenkes unterstützt. Unter solchen Umständen kann es zur narbigen Ausheilung der Quetschungen und Zerreißungen kommen. Diese vollständige Ruhe darf aber unter keinen Umständen zu lange dauern, weil sie bald zur Athrophie der Oberschenkelmuskulatur führt. Deshalb ist etwa nach acht bis zehn Tagen mit vorsichtiger Massage und passiven Bewegungen zu beginnen. Nach etwa zwei bis drei Wochen dauernder Therapie kommt es zum Verschwinden aller Krankheitssymptome. B e n n e t (zit. bei K r o i ß) behauptet, unter 200 Fällen 83 vollständig durch konservative Therapie geheilt zu haben. Die Beurteilung der Erfolge der unblutigen Behandlung frischer Fälle ist aber schwierig, da die Differentialdiagnose bei diesen sich keineswegs immer durchführen läßt. Im allgemeinen sind die Ergebnisse der zeitraubenden und wenig erfolgreichen konservativen Behandlung nicht sehr verlockend (M a n d l). Die Heilung ist sehr selten eine dauernde — es kommt meist zu einem Rezidiv, das die operative Behandlung erfordert.

Sehr interessant sind in dieser Hinsicht die experimentellen Studien von P f a b Bruno, die er an Leichen erwachsener Personen bzw. an frisch amputierten unteren Extremitäten ausführte und die die Aufgabe hatten, über die Blutversorgung der Menisken einen Aufschluß zu geben. Als Injektionsmasse nahm er die Tandler'sche kaltflüssige Gelatininjektionsmasse mit Berliner Blau gefärbt. Die Ergebnisse waren: Die Blutversorgung der Kreuzbänder ist gut. Die konvexen oder peripheren Partien der Menisken zeigen eine verhältnismäßig gute Blutversorgung, in der inneren Hälfte des Meniskus dagegen fehlen die Blutgefäße ganz. Es besteht kein Zweifel, daß diese Partien durch die Synovialis ernährt werden, was als eine unvollständige schwache Ernährungsquelle anzusehen ist. Ein Unterschied in der Gefäßversorgung des medialen und lateralen Meniskus konnte nicht gefunden werden. Es erscheint daher klar, daß exakte Reparation nur dann zu erreichen ist, wenn die Ablösung oder der Riß mehr in der Kapselansatznähe durch das vasculärisierte Gebiet hindurch stattgefunden hat. Die normale Einrißstelle aber bei Meniskusverletzungen liegt etwa in der Mitte oder im hinteren Drittel, wo keinerlei sichtbare Gefäßversorgung aufzuweisen ist.

Kommt der Patient im Zustand der Einklemmung in unsere Behandlung, so muß zuerst der dislozierte Meniskus reponiert und an seiner normalen Stelle durch Immobilisierung des Gelenkes festgehalten werden. Der Reposition wird nach den für die Einrichtung von Verrenkungen allgemein geltenden Regeln vorgenommen. Es wird also zunächst das Glied in die Stellung zurückgeführt, in welcher die Luxation erfolgte, d. h. also bei Luxation des inneren Meniskus soll man mit der Flexion und Außenrotation des Unterschenkels beginnen; während man mit dem Finger der einen Hand einen beständigen kräftigen Druck auf den prominierenden Knorpel ausübt, dreht man den Unterschenkel stark einwärts und schließt mit einer raschen Streckung. Bei Luxation des äußeren Meniskus erfolgt die Reposition umgekehrt. Bei starker Schmerzhaftigkeit und Muskelspannung ist Narkose notwendig. Für die Immobilisierung genügt ein Schienen- oder Extensionsverband. Später vorsichtige Massage und leichte Bewegung.

Bei veralteten Meniskusverletzungen ist nach Uebereinstimmung aller Autoren die operative Behandlung die einzig richtige. Meinungsverschiedenheiten bestehen nur in der Wahl der Operationsmethoden. Die operative Therapie ist dringend zu empfehlen besonders in Fällen, bei welchen durch dauernde Schädigungen des Gelenkes und durch die zahllosen Einklemmungen schon eine beginnende Arthritis deformans vorhanden ist.

Die Operation wird entweder in Allgemeinnarkose ausgeführt oder bei dem heutigen Stand der Technik der Lokalanästhesie in geeigneten Fällen erfolgreich mit dieser durchgesetzt. Oertlich betäubende Mittel setzen auch den Muskeltonus herab. Hierher gehören hauptsächlich das Novocain und das Tutocain. Sie verursachen eine periphere Unterbrechung des Reflexbogens und schalten die tonusvermehrenden Reize aus. Um eine Verblutung zu vermeiden, umschnürt man das Glied mit dem von Esmarch'schen Gummigürtel. Am senkrecht erhobenen Beine werden mehrere Gänge der fest angezogenen Binde dicht am Rumpfe angelegt und nachgesehen, ob es blaß oder zyanotisch wird.

Der Schnitt muß so gelegt werden, daß er wenig verletzt und gleichzeitig uns einen verhältnismäßig guten Einblick in das Gelenk verschafft. Während für Verletzungen im vorderen Abschnitt die meisten Schnitte einen genügenden Einblick ins Gelenk gewähren, sind sie für solche des hinteren Teils nicht zweckmäßig und es muß dann oft mit Ab- und Adduktionsbewegungen nachgeholfen werden, um den hinteren Abschnitt sichtbar erscheinen zu lassen.

Man unterscheidet folgende Schnittführungen, die man je nach dem Fall verwenden kann:

1. Der parapatellare Schnitt ist ein Längsschnitt, der seitlich von der Patella verläuft und eine Länge von 10—15 cm hat. Er hat den Vorteil, daß er die Bandapparate des Gelenkteiles schont und daß man verhältnismäßig über die vorderen Partien des Gelenkes eine gute Uebersicht bekommt, wenn man mit einem

stumpfen Haken die Patella zur Seite schiebt. Der hintere Teil des Meniskus ist dem Auge nicht so leicht zugänglich. Daher öffnet man in Fällen, wo die Verletzung den hinteren Teil des Meniskus betrifft, das hintere Gelenk mit einem Schnitt, der hinter dem Lig. collaterale verläuft.

2. Der Querschnitt ist ein 6—10 cm langer Quer- bzw. Bogenschnitt, der vom Lig. patellae bis zum Seitenbande reicht und eine recht gute Uebersicht in das Gelenkinnere gewährt. Im Notfall kann man sich auch durch Beugung, Ab- oder Adduktion den hinteren Teil zur Ansicht bringen. Der Nachteil dieses Schnittes ist, daß oft das Seitenband mit verletzt wird.

Wir haben diesen Schnitt dreimal angewandt. Im allgemeinen hat er uns einen guten und meistens einen genügenden Einblick gewährt.

3. Der Herz'sche Schnitt ist ein Querschnitt, der die Seitenbänder schont. Er besteht aus einem 6—8 cm langen Schnitt, der vor dem Seitenbande verläuft, sowie aus einem 2—3 cm langen horizontalen Schnitt, welcher hinter dem Seitenband angelegt wird. Die Schnittlegung erlaubt einen nicht besonders guten Einblick über die vordere und hintere Hälfte des Gelenks, schont aber ausgiebig die wichtigsten Seitenverbindungen. Nach Kroiß ist dieser Schnitt zur Exstirpation des hinteren Drittels auf der medialen Seite sehr praktisch, auf der lateralen Seite aber liegt die hintere Insertion tief im Gelenk und geht man dieses Vorteils verlustig.

4. Der Querschnitt mit Durchsägung der Patella nach Walsham oder mit Durchschneidung des Lig. patellare nach Textor machen das Gelenkinnere sehr übersichtlich, aber man hat mit diesen Schnittmethoden sehr schlechte Erfahrungen gemacht und ist von denselben abgekommen.

5. Der mediane S-Schnitt nach Payer. Er gibt Klarheit über alles, was im Gelenk nicht in Ordnung ist, und empfiehlt sich besonders in allen diagnostisch unklaren Fällen. Es wurde von sehr guten Resultaten berichtet (Richard Mandl).

Nach der Eröffnung des Gelenkes nimmt man die partielle oder die totale Exstirpation des verletzten Meniskus vor, was von den meisten Chirurgen ausgeübt wird, oder die Fixation desselben durch Naht (Annadale, Katzenstein).

Die Fixation wurde zum ersten Male 1883 von Annadale ausgeführt und wird hauptsächlich von englischen Chirurgen ausgeübt. Die Bandscheibe, die allerdings nicht schwer verletzt sein darf, wird reponiert und durch Nähte, welche die Kapsel oberhalb am Femur, das Bindegewebe auf der Scheibe und die Kapsel an der Tibia fassen, fixiert. Da der Meniskus ein funktionell wichtiges Organ des Kniegelenkes ist und überdies die Exstirpation der Bandscheibe eine gewisse Inkongruenz der Gelenkflächen zur Folge haben muß, wenn der Meniskus exstirpiert wird, empfiehlt Katzenstein in allen den Fällen, in denen eine Zerreißung des

Meniskus vorliegt, nur die Nahtfixation. Nur wenn der Meniskus in seiner ganzen Dicke durchtrennt ist oder starke pathologische Veränderungen zeigt, soll man nach ihm die totale oder partielle Exstirpation vornehmen. In 14 Fällen führte er auf diese Weise statt der Exstirpation die Nahtfixation aus und will in allen Fällen einen vollen Erfolg erzielt haben. Heute ist man von der Methode der Nahtfixation nach Annadale und Katzenstein abgekommen.

Die totale und partielle Exstirpation hat viel mehr Anhänger und wird fast von allen Chirurgen ausgeübt. Sie läßt sich mit Pinzette, Kornzange, Messer und Schere oder mit dem Meniskotom (Steinmann) sehr leicht bewerkstelligen. Es ist aber Pflicht des Arztes, das Gelenk genau abzutasten, da sonst Veränderungen übersehen werden können. Und dann ist die Prognose nicht besonders günstig.

In unseren drei Fällen wurde nur die Exstirpation vorgenommen und damit ein sehr gutes Resultat erzielt.

Sofort nach der Operation ist das Gelenk zu fixieren entweder durch Anlegen eines Gipsverbandes oder mittels einer Schiene, die etwa nach zehn bis vierzehn Tagen entfernt werden müssen. Drei bis vier Wochen nach der Operation können Patienten aufstehen und werden weiter mit Massage und Heißluft behandelt. Längere medikomechanische, hyperämisierende Nachbehandlung mit sorgfältiger Pflege der Muskulatur durch Massage und dem Gelenk gut anpassende Uebungen wirken sehr gut. Bei Sportleuten ist nach der Entlassung für genügend lange Schonzeit, wenn möglich bis zur vollen Wiedererholung, zu sorgen.

Resultate.

Die Resultate der Operation werden im allgemeinen als gute bezeichnet. Es dauert gewöhnlich längere Zeit, bis die völlige Funktion des Gelenks wieder eintritt, was ja nach allen Operationen am Gelenk der Fall ist. Diese Zeit schwankt oft zwischen einigen Monaten und einem Jahre. Längere Zeit bleiben noch Beschwerden, Schmerzen, Gelenkschwellungen nach Anstrengungen usw., die nach und nach verschwinden. Die so wichtige Nachbehandlung post operationem scheitert oft in Fällen, wo wir Arbeit mit rentensüchtigen Unfallspatienten zu tun haben. Diese zeigen auch meistens die längste Heilungsdauer.

Es wurden von verschiedenen Seiten ungünstige Resultate nach Meniskusoperationen veröffentlicht (Nießen, König, Bergmann, Kroiß). Als häufige Beschwerden geben die Kranken das Auftreten von Schmerzen bei Witterungswechsel an, die meistens nur gering sind und schnell wieder vorübergehen, dann das Gefühl der mehr oder weniger ausgeprägten Unsicherheit im operierten Knie, besonders wenn es stark belastet ist. Die Ursache ist wohl in der Erschlaffung der Kapsel und der Bandapparate zu suchen.

Durch die Erschlaffung der letzteren werden die Kondylen nicht fest aufeinandergepreßt und daraus folgt das Gefühl der Unsicherheit. Dieses kann sich aber infolge langsamer Schrumpfung der Kapsel im Laufe der Zeit verlieren. In vielen Fällen klagen die Patienten auch über Unmöglichkeit, lange Zeit zu knien. Die Schmerzen treten entweder am Gelenkspalt oder in der Gegend des Lig. patellae auf. Solche Schmerzen können für den Patienten einen großen Nachteil bedeuten, sobald er in seinem Beruf dauernd in kniender Stellung arbeiten muß. Kroiß berichtet über einen Fall, wo der Patient nur aus diesem Grunde seinen Beruf als Maler aufgeben mußte.

Nach diesen kurzen Bemerkungen möchten wir die Resultate mitteilen, die bei der Behandlung unserer drei Fälle erzielt wurden:

Die Frist zwischen Operation und Nachuntersuchung beträgt in unseren drei Fällen 6 Monate bis 21 Jahre.

Im Falle 1 lag eine Ruptur des vorderen Teiles des Meniskus vor. Bei der Operation wurde der letzte und veränderte vordere Teil des Meniskus exstirpiert. Die Nachuntersuchung, sechs Monate nach der Operation, ergab: der Patient ist mit der Operation sehr zufrieden, ist vollständig arbeitsfähig und kann gut gehen. Nur etwas Unsicherheit im rechten Knie, bei gewissen Bewegungen. Streckung und Beugung vollkommen und schmerzfrei. Der Gelenkspalt ist auf Druck unempfindlich.

Im Falle 2 war der Meniskus in zwei Teile gerissen. Der eine Teil war nicht zu sehen, wahrscheinlich nach hinten verstellt. Der zweite Teil war mit der Kapsel an die innere Seite verschoben und wurde mittels Scherenschlägen entfernt. Heilung durch Hinzutreten einer späteren Infektion etwas verlängert. Nach sieben Monaten waren alle Beschwerden verschwunden. Der Patient ist vollständig arbeitsfähig und kann ganz beschwerdefrei gehen. Beugung und Streckung vollständig und schmerzlos. Rotationsbewegungen gut ausführbar.

Im Falle 3 war eine oberflächliche Lamelle von dem inneren Meniskus abgetrennt, die oft nach innen umgeschlagen wurde und Einklemmungserscheinungen verursachte. Bei der Operation wurde die abgetrennte Lamelle abgetragen. Bei der Nachuntersuchung 21 Jahre post operationem gab der Patient an, daß er vollständig arbeitsfähig ist. In seinem Beruf muß er viel stehen und mit dem rechten Bein arbeiten, hat dabei aber keine Beschwerden. Alle Gelenkbewegungen sind frei und schmerzlos. Nur bei Witterungswechsel leichte Schmerzen im operierten Knie, doch sind dieselben nie derart, daß sie den Patienten erheblich belästigen oder in seiner Arbeitsfähigkeit schädigen.

Wenn wir die Ergebnisse unserer Nachuntersuchungen zusammenfassen, so können wir sagen, daß wir im allgemeinen sehr gute Resultate erzielt haben.

Kasuistik der selbst beobachteten Fälle.

(Die angeführten Fälle stammen sämtlich aus der Privattätigkeit des Herrn Univ.-Prof. Dr. Julius Feßler, bei deren Operation und Behandlung ich selbst zugegen war.)

Fall I.

Ruptura menisci med. dextra.

Gabler Wendelin, 34 Jahre alt, Bahngehilfe.

Anamnese: Im Juli 1917 stürzte der Patient bei einer militärischen Uebung mit dem rechten Fuß in ein Loch, verlor das Gleichgewicht und kam dabei zu Fall nach vorne. Ganz genau kann er den Vorgang nicht angeben. Er hat nur das Gefühl, daß etwas im Gelenk riß. Nach dem Fall konnte der Patient noch einige Schritte weitergehen, dann sank er nieder und konnte nicht mehr gehen. Das Gelenk schwoll an und war auf der Innenseite druckempfindlich. Er wurde in das Lazarett zu Morasch (Rumänien) aufgenommen, wo er zwei Monate blieb. Das Knie wurde wieder gerichtet, ruhiggestellt und mit Stärkebindenverband behandelt. Nach der Entlassung konnte er gut und ohne Störung gehen. Das dauerte aber nicht lange. Bei einer ungeschickten Drehung bekam der Patient wieder Schmerzen. Er richtete diesmal die Verrenkung selber ein. Solche Anfälle wiederholten sich noch einige Male, aber es gelang ihm immer durch Zug und Drehung des Unterschenkels die Einklemmung loszuwerden.

1919 wurde der Patient vom Versorgungsamt zu 10 Prozent arbeitsunfähig erklärt. Bis 1926 war sein Befinden gut, ist aber seit zwei Jahren etwas schlimmer geworden. Treppensteigen und leichte Ueberanstrengungen des Gelenkes verursachten ihm immer Schmerzen. Er hatte dabei immer das Gefühl, daß etwas in seinem Gelenk nicht in Ordnung sei. Im November 1928 beim Umdrehen bekam er plötzlich sehr starke Schmerzen. Dabei soll es im rechten Knie etwas geknackt haben und ein Knochenstück medial zum Vorschein gekommen sein. Er versuchte die Verrenkung wieder zu richten, aber es gelang ihm diesmal nicht. Das Gelenk schwoll an, das Bein konnte nicht voll gestreckt und gebeugt werden. Jede Bewegung verursachte ihm sehr starke Schmerzen. Da dieselben nicht abnahmen, so suchte der Patient den Arzt auf, der ihn Herrn Prof. Feßler zur Behandlung überwies.

Status praesens: Mittelgroßer Mann mit gutem Knochenbau und ebensolcher Muskulatur. Herz und Lungen o. B. Am Unterschenkel Varizen. Das Knie ist leicht geschwollen. Das Bein wird in leicht gebeugter Stellung gehalten. Vollstreckung unmöglich. — Man stößt auf einen federnden Widerstand — 25° Ausfall. Die Beugung ist etwas erschwert, aber gut möglich — 15° Ausfall. Auf der inneren Seite des Gelenkspaltes eine druckempfindliche Stelle. In derselben ist ein vorspringender harter Körper zu fühlen.

Operation: am 4. Januar 1929. Esmarch'sche Blutleere Tutokainlokalanästhesie.

Schnitt an der Innenseite des Knies angelegt. Gelenkkapsel wurde aufgemacht. Sofort sieht man, daß der vordere Teil des inneren Meniskus frakturiert und mit der Kapsel an der inneren Seite verwachsen ist. Dieses Teil wurde von der Kapsel abgelöst, entfernt und diese gleich mittels Catgutnaht geschlossen. Fettnaht, Hautnaht, Streckverband.

9. Januar 1929: Schmerzen, kein Fieber.

12. Januar 1929: Starke Schmerzen, Eiterung, Fieber.

27. Januar 1929: Knie noch leicht angeschwollen, deutlicher Erguß, Heißluftbehandlung.

11. Februar 1929: Patient wird als gut geheilt entlassen.

Nachuntersuchung am 11. Juli 1929, sechs Monate nach der Operation. Der Patient ist mit der Operation sehr zufrieden. Jetzt ist er völlig arbeitsfähig und kann gut gehen. Nur etwas Unsicherheit im rechten Knie beim Gehen. Streckung und Beugung vollkommen und schmerzfrei. Gelenkspalt auf Druck unempfindlich. Narbe verschieblich und schmerzlos.

Mikroskopischer Befund: In der Mitte besteht das Knorpelstück mehr aus Bindegewebe. Die Randpartien dagegen zeigen einen mehr knorpeligen Charakter. Man sieht jetzt sehr deutlich Knorpelzellen. An den querangelegten Schnitten sieht man in den hinteren Partien des exzedierten Stückes einen Spalt. In seiner Umgebung ist das Gewebe strukturlos, nekrotisch. In der benachbarten Partie des Spaltes sieht man einen großen Zellreichtum. Manche Zellen sind groß, wie gequollen, andere sind mehrkernig. Man findet auch vereinzelte oder gruppenförmig auftretende Lymphocyten, Fibrin- und Kalkablagerungen. Gefäße sind hier nicht vorhanden. An dem der Gelenkkapsel zugekehrten breiten Rande sieht man zahlreiche Gefäße und Kapillaren. An vielen Stellen sind sie von einem verschieden breiten Infiltrationshof von jungem, zellreichem Bindegewebe umgeben. Das Gewebe scheint an diesem Rande mehr der Kapsel als dem Meniskus zuzugehören. Blutpigment ist nicht zu finden. Die Gefäßwände sind nicht verdickt.

Die Krankengeschichte dieses Falles ist in manchen Beziehungen interessant. 1. In bezug auf die Entstehungsweise. Es ist wohl anzunehmen, daß sich dieselbe nach dem Mechanismus der Hyperextension abspielen mußte. Der Patient stürzte mit dem rechten Fuß allein in ein Loch. Er verlor dabei das Gleichgewicht und kam zu Fall mit dem Oberkörper nach vorne. Bei dem Fall hatte der Patient wahrscheinlich unter großer Belastung das Kniegelenk etwas gebeugt. Wie schon oben ausgeführt wurde, ist der vordere Teil des Meniskus bei Beugestellung ins Innere des Gelenkes verlagert und es entsteht dadurch eine besonders starke Spannung in dieser Gegend. Folgt nun in diesem Zustand eine

rasche Streckung des Kniegelenkes, wie es auch in unserem Fall ist, die entsprechend dem reflektorischen Charakter der Bewegung während des Unfalls schnell und unmittelbar eintritt, so wird der nach innen verlagerte Meniskus kaum Zeit haben, zurückzuschlüpfen. Infolgedessen wurde er auch in unserem Fall durch den Anprall der Kondylen festgehalten, nach hinten gezogen und so von seinen schwächsten Anheftungspunkten, der vorderen Insertion und der Kapsel, abgerissen und frakturiert. Bei der Operation fanden wir auch den vorderen Teil des Meniskus rupturiert und mit der Kapsel an der inneren Seite verwachsen. Die Symptome: die wiederholten Einklemmungserscheinungen, verbunden mit Knacken und Heraustreten eines beweglichen harten Körpers im medialen Gelenkspalt, die Schwellung, die Funktionsstörung und besonders die Druckempfindlichkeit am inneren Gelenkspalt mit palpatorisch nachweisbarem harten Körper daselbst sicherten die Diagnose Meniskusverletzung. Differentialdiagnostisch kommen Gelenkmaus und Gelenkzotteneinklemmung in Betracht. Der stark lokalisierte Druckschmerz am medialen Gelenkspalt und das Heraustreten eines Körpers immer an dieser Stelle bei Einklemmungen sprechen aber mehr für eine Meniskusverletzung und gegen eine Gelenkmaus. Das Fehlen der Pseudofluktuation etwas unterhalb und beiderseits der Patellarsehne und das Vorhandensein eines Knackens bei Einklemmungen sprechen gegen Gelenkzotteneinklemmung. Die Operation des verletzten Meniskus hat den Kranken von seinem Leiden befreit. Der Erfolg der partiellen Exstirpation ist als recht befriedigend, sogar sehr gut, zu bezeichnen, und es steht zu erwarten, daß die Funktionsfähigkeit, die durch die langdauernde Angewöhnung, das kranke Bein zu schützen, etwas leiden mußte, mit der Zeit eine normale wird.

Fall II.

Ruptura menisci med. dextra.

Lindemeier Max, 21 Jahre alt, Bahngehilfe.

Anamnese: Der Patient ist Sportler und zog sich seine Verletzung beim Fußballspiel zu. Im Juli 1928 führte er beim Spiel eine plötzliche Linksdrehung aus, wobei das rechte Kniegelenk stark nach innen einknickte, und er fiel seitlich auf. Momentan starker Schmerz. Dabei soll es im rechten Knie geknackt haben und etwas medial am Gelenkspalt zum Vorschein gekommen und wieder zurückgeschnappt sein. Er verließ das Spiel und begab sich hinkend nach Hause. Am nächsten Tag schwoll das Gelenk beträchtlich an und verursachte ihm Schmerzen. Nachdem er zwei Tage das Bett gehütet hatte, konnte er ohne Schmerzen wieder herumgehen. Nur von Zeit zu Zeit schwoll das Gelenk nach ungeschickten Bewegungen an und er hatte dann immer das Gefühl, als wenn sich etwas im Kniegelenk einklemme. Dieser Zustand war immer mit großen Schmerzen verbunden. Nach einigen Stunden

soll aber gewöhnlich alles in Ordnung gewesen sein. Treppensteigen und Ueberanstrengungen des kranken Gelenkes verursachten ihm leichte Schmerzen. Vor einem Vierteljahr wollte er Dienst machen. Da bemerkte er, daß die Beschwerden sich verschlimmerten und ihm nicht erlaubten, seine Arbeit zu verrichten. Er hat sich daher in ärztliche Behandlung begeben. Sein Arzt hat ihn Prof. Feßler überwiesen.

Status praesens: Mittelgroßer Mann mit gesunden inneren Organen und kräftiger Muskulatur. Das rechte Knie wird in leicht gebeugter Stellung gehalten. Die Konturen des Gelenkes sind leicht verstrichen. Gelenkkapsel deutlich verdickt. Deutlicher Erguß und leichtes Tanzen der Patella. Der Meniskus medialis ist beim Strecken des Beines am Gelenkspalt nicht zu fühlen. Auf der medialen Seite des Gelenkspaltes vorne druckempfindlich. Das Kniegelenk kann aktiv und passiv nur bis etwa 160° gestreckt werden. Leichtgradige Athrophie des linken Oberschenkels. Beim Auflegen der Hand auf das Gelenk fühlt man bei Bewegungen kein Reiben.

Operation am 3. Dezember 1928: Aethertropfnarkose und Esmarch'sche Blutleere.

Auf der Innenseite des Knies wurde ein bogenförmiger Schnitt nach außen angelegt, unter Schonung der inneren Knochenbänder. v. saphena und N. cutaneus cruris medialis wurde auf diese Weise die Gelenkkapsel aufgemacht. Der innere Meniskus war in zwei Teile gerissen. Der erste Teil war nicht zu sehen, wahrscheinlich nach dem hinteren Teil des Gelenkes verstellt. Der zweite Teil war mit der Kapsel an der inneren Seite verschoben und wurde mittels Scherenschlägen entfernt. Die Kapsel wurde genau wieder mit Catgut geschlossen. Fasciennaht, Fettnaht, Hautnaht, Streckverband.

22. Dezember: Vom Roten Kreuz entlassen. Gut geheilt.

28. Dezember: Steifverband. Durch vom Gehen gelockerten Verband ist die Wunde leicht infiziert, leichte Eiterung.

23. Januar 1929: Gut geheilt.

Nachuntersuchung am 10. Juli 1929, sieben Monate nach der Operation. Der Patient ist mit der Operation sehr zufrieden und kann sich über den Zustand seines Knies nicht beklagen. Er ist jetzt vollständig arbeitsfähig, kann ganz beschwerdefrei gehen. Bei Witterungswechsel treten keine Beschwerden auf. Beugung und Streckung vollständig und schmerzlos. Rotationsbewegungen gut ausführbar. Gelenkspalt auf Druck unempfindlich. Narbe glatt und reaktionslos.

Mikroskopischer Befund: Die an verschiedenen Stellen des Meniskus angelegten Quer- und Längsschnitte zeigen zahlreiche Spalten, die verschieden tief in die Meniskussubstanz eindringen. In der Umgebung ist das Gewebe etwas in seinem Gefüge gelockert und auseinandergerissen. Im Häm. Eosynpräparat zeigt

es vorwiegend hellrosa Färbung und ist kernlos. Solche kernlose Partien finden sich am meisten in den tiefen Buchten der Spalten. Außerdem zeigt das Gewebe einige Zottenbildungen, in deren Umgebung außer geringer, auf kleinste Bezirke beschränkter Nekrose keine weiteren Veränderungen nachzuweisen sind. Die den Spalten benachbarten Gewebspartien zeigen stellenweise eine Zellvermehrung, welche aus spindelförmigen oder sternförmigen jungen Bindegewebszellen zu bestehen scheint. Dazwischen liegen aber auch Zellelemente, die als Lymphocyten anzusprechen sind. Stellenweise sind auch etwas getrübte, homogene, keine weitere Struktur zeigende Punkte zu finden, die vielleicht als beginnende hyaline Degeneration aufzufassen sind. Auch feine Kalkablagerung.

Die Randpartien zeigen keine Veränderungen und unterscheiden sich nicht von den übrigen Teilen des Meniskus bezüglich ihres Gehaltes an Bindegewebszellen. Gefäße sind nicht zu sehen.

Aus der Anamnese des zweiten Falles läßt sich mit ziemlicher Sicherheit schließen, daß es sich um eine Rotationsverletzung handelt. Die Verletzung trat beim Fußballspiel auf, als Patient eine plötzliche Linksdrehung bei feststehendem Unterschenkel mit dem Oberkörper ausführte, wobei das rechte Kniegelenk stark nach innen einknickte. Durch die Drehung des Oberkörpers nach links hatte wohl eine Außenrotation des Unterschenkels stattgefunden. Der Meniskus befand sich zwischen den stark aufeinandergepreßten Kondylen des Femurs und der Tibia, wie zwischen zwei Mühlsteinen, die sich gegeneinander drehen. Dadurch, daß der mediale Meniskus nicht ausweichen konnte, kam es zu einer Quetschung des Knorpels. Die Quetschung und die Auffaserung des vorderen Teils des Meniskus deutet vielleicht darauf hin, daß nicht nur die forcierte Rotation und der dadurch erzeugte Zug, sondern auch die starke Belastung des Knies an der Entstehung der Verletzung Schuld trägt. Der verletzte Meniskus wurde von Zeit zu Zeit nach dem Inneren des Gelenkes verlagert und verursachte dadurch die typischen Anfälle. Die Rezidive stellten sich nach jeder Anstrengung ein. Die anamnestischen Angaben: Einklemmungserscheinungen nach ungeschickter Bewegung, die Schwellung des Gelenkes danach und der objektive Befund: Funktionsstörung und die Druckempfindlichkeit am medialen Gelenkspalt machten die Diagnose Meniskusverletzung des inneren Zwischenknorpels wahrscheinlich. Die ständige Lokalisation des Schmerzes an ein und demselben Punkt der Gelenkspalte läßt eine Gelenkmaus oder Gelenkzotteneinklemmung ausschließen. Eine Abreißung des Lig. coll. erscheint auch unwahrscheinlich, da bei dieser der Schmerzpunkt oberhalb oder unterhalb des Gelenkspaltes liegt. Der fünf Monate nach der stattgefundenen Verletzung operierte Patient hat jetzt überhaupt keine Beschwerden von seiten seines Knies. Der Erfolg der Operation läßt nichts zu wünschen übrig.

Mikroskopische Befunde der durch die Exstirpation gewonnenen Präparate.

Betreffs der Technik der ausgeführten histologischen Präparate sei folgendes erwähnt: von den in 70 Prozent Alkohol aufbewahrten Knorpelstücken wurden mit der Doppelsäge dicke Schnitte gemacht und diese zwei Tage in 5prozentiger Salpetersäure entkalkt und dann auf dem Gefriermikrotom geschnitten. Als Färbemethoden kamen zur Anwendung: Hämatoxylin-Eosin und van Gieson.

Werfen wir jetzt einen kurzen Rückblick auf die Ergebnisse unserer Untersuchungen, so findet sich bei dem ersten Fall viel Nekrose. Mikroskopisch charakteristisch für die Nekrose ist der Schwund der Kerne. Ob die Nekrose von der ersten Verletzung oder von den nachfolgenden Rezidiven stammt, ist nicht mit Sicherheit zu sagen. Es ist wohl aber anzunehmen, daß sie von späteren Rezidiven herrührt. Auch fällt der große Zellreichtum der benachbarten Gewebspartien und der Randbezirke auf, welcher sicher als Regenerationsvorgang zu betrachten ist. Die Regenerationserscheinungen herrschen besonders in den Gefäßen und ihrer nächsten Umgebung, wo die Ernährung am reichlichsten ist. Im Innern des Meniskus dagegen und an dem freien Rande, wo keine Gefäße vorhanden sind (diese Partien werden nach Pfab Bruno und Payer nur von der Synovia ernährt), sind die Regenerationserscheinungen spärlich oder fehlen vollständig. Die Fibrin- und Kalkablagerungen deuten mehr auf eine beginnende Degeneration. Es ist bekannt, daß das Nachlassen der Zellfunktionen zu Kalkablagerungen führt, weil die das Kalziumphosphat und -karbonat lösende Kohlensäure, wie sie von allen normalen lebenden Zellen produziert wird, wegfällt (Liesegang).

Vom Präparat II läßt sich kurz zusammenfassend sagen, daß die Nekrose und die Degenerationserscheinungen in der Umgebung der Spalten deutlicher sind als beim Fall I. Die Regenerationserscheinungen sind dagegen spärlicher. Der Unterschied liegt vielleicht in den häufigen Rezidiven und der Gefäßarmut der betreffenden Bezirke.

In allen zwei Fällen sieht man schwache Degenerationserscheinungen. Sie sind mehr als sekundär entstandene aufzufassen, da in der Nähe viel Nekrose zu sehen ist, welche sicher von einem Trauma herrührt.

Röllgen und Bätzner behaupten zwar, daß die Degenerationserscheinungen primär durch die zu starke Inanspruchnahme vor der Verletzung des Gelenkes entstanden sind und erblicken darin einen für die Verletzung prädisponierenden Moment. Es ist durchaus möglich, daß die starke Inanspruchnahme der Gelenke bei Sportlern und Militärpatienten gewisse Schädigungen des Gewebes durch chronisch degenerative Veränderungen den Meniskusverletzungen vorangehen, dagegen sprechen aber die Nekroseerscheinungen, welche mit großer Sicherheit nur traumatisch ent-

standen sind. Nekrose und Degeneration pflegen sich im allgemeinen nur nach einem besonders starken Trauma einzustellen. Eine vollständige Lösung der Frage kann nur die Untersuchung eines ganz frischen Meniskusrisses bringen.

Außer meinen zwei Fällen möchte ich noch über einen Fall berichten, den ich nachträglich bekommen habe und der 1908 von Herrn Prof. Dr. Feßler behandelt und operiert worden ist.

Ruptura menisci medialis dextra. Bingeisen Alois 31 Jahre alt, Mechaniker.

Anamnese: Der Patient stieß sich das Bein vor 2½ Jahren an einer Drehbank. Seit sechs Monaten hatte er Beschwerden, die darin bestanden, daß am vorderen Rand des inneren Gelenkendes bei manchen Bewegungen ein kleiner Knorpel sich vorstülpte, der ihm Schmerzen verursachte. Die Schmerzen verschwanden aber wieder, wenn der Knorpel zurückgebracht war.

Operation am 2. April 1908. Chloroformäthertropfnarkose.

Eßmarch'sche Blutleere.

Ungefähr 13 cm langer Hautschnitt vom med. vorderen Rand der Tibia über den Kondylus medialis zum hinteren Rand des Kondylus med. femoris hin. Die Kapsel wird am vorderen Rand des Lig. Coll. tibiale geöffnet. Nach Oeffnung und Zurückpräparieren des Lig. int. sieht man ein vorstülpendes, lamellöses, gelblichweißes Knorpelstück, das am Meniskus med. angewachsen ist. Es ist etwa 1½ cm breit und 2 cm lang. Es war der Fläche nach umgeschlagen nach innen, so daß die Umschlagkante hervorragend aus dem Gelenkspalt hervortrat. Es ließ sich über margo infraglenoidalis leicht vorziehen und vom Meniskus med. abtragen. Kapsel mit Catgutnaht. Haut mit File de Florense. 22. Mai 1908. Noch Schmerzen und Schwellung rings um die Kniescheibe. Keine Einklemmung mehr.

Nachuntersuchung am 16. Juli 1929, 21 Jahre nach der Operation. Patient fühlt sich gut und ist jetzt vollständig arbeitsfähig. In seinem Beruf muß er viel stehen und mit dem rechten Bein arbeiten, hat dabei aber keine Beschwerden. Bloß bei feuchtem und kaltem Wetter spürt er manchmal leichte Schmerzen in dem operierten Knie. Beugung und Streckung vollkommen und ohne Schmerzen. Rotationsbewegungen frei. Gelenkspalt unempfindlich. Die Narbe ist reaktionslos.

Ueber den Entstehungsmechanismus der Verletzung läßt sich in diesem Falle sehr wenig sagen, da der Patient selbst nichts Näheres über das Trauma angeben kann. Immerhin erscheint uns die Annahme, daß es sich um eine Verletzung durch Stauchung handelt, berechtigt. Der Patient ist Mechaniker und steht als solcher an der Drehbank mit etwas gebeugtem rechten Knie. Wie wir wissen, ist der Meniskus bei mehr oder weniger gebeugtem Knie ins Gelenk verlagert. Durch den plötzlichen Stoß, der wahr-

scheinlich auf den Oberschenkel erfolgte und in die Längsachse des Beines einwirkte, wurde der so nach innen verlagerte Meniskus zwischen den Kondylen des Femurs und der Tibia stark gepreßt, er riß an zwei Stellen ab. Da die Risse nicht bis in die Tiefe reichten, wurde nur eine oberflächliche Lamelle abgetrennt, die oft nach innen umgeschlagen wurde (siehe Abbildung) und so die Einklemmungserscheinungen verursachte. Durch die häufigen Traumen wurde das abgetrennte Knorpelstück auch später lamellös gespaltet und abgeplattet.

Bei der Operation wurde die abgetrennte Lamelle abgetragen. Der Erfolg der Operation ist als sehr gut zu bezeichnen. Der Patient hat jetzt, nach 21 Jahren, fast keine Beschwerden und ist vollständig arbeitsfähig.

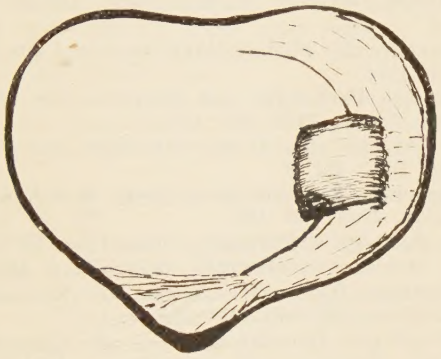

Abb. zum Fall III.
Oberflächliche Lamellenspaltung im mittleren Drittel des rechten medialen Meniskus. Umklappung der Lamelle nach innen. Operation am 2. April 1908. 21 Jahre Dauerresultat.

Es ist mir eine angenehme Pflicht, meinem hochverehrten Lehrer, Herrn Universitätsprofessor Dr. J. Feßler, für die gütige Ueberweisung des Themas und die Ueberlassung des Krankenmaterials sowie für die gütige Durchsicht des Manuskriptes, ebenso Herrn Professor Dr. Groll für die wirksame Unterstützung bei der histologischen Untersuchung meinen verbindlichsten Dank auszusprechen.

Literatur.

Allingham: The traetment of internal derengements of the Kneepoint by operation, London 1889. Ber. Ztsch. f. Chir. 1890.

Arx G.: Ueber Meniskusverletzungen und Dauerresultate der operativ und konservativ behandelten Fälle vom Jahre 1915—1922 in der Chirurgischen Klinik des Bürgerspitals Basel. Inaug.-Diss. Freiburg 1925.

Bätzner: Die Pathologie der Funktion. Ztbl. f. Chir. 1929 Nr. 21.

Baß: Observationes anatomo-chirurgico-medicales. Halle-Magdeburg 1731.

Baumann: Ueber die Dauerresultate der operativ behandelten Meniskusverletzungen des Kniegelenks. Arch. f. Orth. und Unfallchir. 1921 Bd. 19.

Baud: Ueber Fern- und Dauerresultate der Meniskusoperation. Inaug.-Diss. Bern 1921.

Bergmann: Meniskusluxation im Kniegelenk. Dtsch. Zt. f. Chir. 1906 Bd. 83.

Bicher: Zur Diagnose der Meniskusluxationen und des Meniskusabrisses. Ztbl. f. Chir. 1913.

Derselbe: Beitrag zur Pathologie und Diagnose der Meniskusverletzungen. v. Bruns Beitr. 1922 Bd. 127.

Bruns v.: Die Luxation der Semilunarknorpel des Kniegelenks. Beitr. z. klin. Chir. 1892 Bd. 9.

Clemen: Schnappendes Knie auf Grund einer Meniskusverletzung. Dtsch. Ztschr. f. Chir. 1925 Bd. 189.

Görber: Ueber Meniskusverletzungen. Inaug-Diss. Leipzig 1918.

Geiger: Ueber Meniskusverletzungen. Inaug.-Diss. München 1913.

Götjes: Umschriebene Binnenverletzungen des Kniegelenks. Ergebnisse der Chirurgie und Orthop. 1914 Bd. 8.

Häbler: Zur Frage der aktuellen Reaktion der Gelenkexudate und der Technik ihrer Messung und zur Frage der Säurewirkung als Ursache der Arthritis deformans. Dtsch. Ztschr. f. Chir. 1928

Herz: Technik der Exstirpation von Kniegelenksmenisken. Ztschr. f. Chir. 1908 S. 37.

Katzenstein: Beiträge zur Entstehung und Behandlung der Meniskusverletzungen am Kniegelenk. Berl. Klin. Wschr. 1908 Nr. 5.

Derselbe: Antwort auf den Vortrag des Herrn Steinmann. Verh. d. Dtsch. Ges. f. Chir. 1910 S. 118.

Derselbe: Ueber Gelenkeinklemmungen und ihre Behandlung mit besonderer Berücksichtigung der Interposition des verletzten Meniskus. Arch. f. klin. Chir. 1912, Bd. 98.

Kläußler: Beitrag zur Klinik und Therapie der Meniskusverletzungen. Inaug.-Diss. Sarnen 1914.

Konjetzny: Zur Frage der Pathogenese und des Mechanismus der Meniskusverletzungen. Münch. Med. Wschr. 1922 Bd. 22.

Derselbe: Die Meniskusverletzungen des Kniegelenks. Münch. Med. Wschr. 1916 S. 525.

König: Ueber Derengement im Kniegelenk mit besonderer Berücksichtigung der Meniskusverletzungen. Dtsch. Ztschr. f. Chir. 1907 Bd. 88.

Kroiß: Die Verletzungen der Kniegelenkzwischenknorpel und ihrer Verbindungen. Beitr. z. klin. Chir. 1910 Bd. 66.

Lexer: Allgemeine Chirurgie, IV.—VI. Auflage 1922.

Mandel: Behandlung chronischer, nicht spezifischer Erkrankungen des Kniegelenks. Arch. f. klin. Chir. 1928 Bd. 151.

Derselbe: Zur Pathologie und Therapie der Schäden der Kniegelenkzwischenknorpel. Wiener kl. Wschr. 1926 Bd. 16.
Martina: Ueber die Dauerresultate der Meniskusluxationen im Kniegelenk. Dtsch. Ztschr. f. Chir. 1907 Bd. 88.
Payer: Ueber Erfahrungen mit dem S-Schnitt zur schonenden und doch übersichtlichen Eröffnung des Kniegelenks. Dtsch. Ztschr. f. Chir. 1907 Bd. 88.
Derselbe: Der heutige Stand der Gelenkchirurgie. Verh. d. Dtsch. Ges. f. Chir. 1927.
Pfab Bruno: Experimentelle Studien zur Pathologie der Binnenverletzungen des Kniegelenks. Dtsch. Ztschr. f. Chir. 1927 Bd. 205.
Derselbe: Zur Blutgefäßversorgung der Menisci und der Kreuzbänder. Dtsch. Ztschr. f. Chir. 1927 Bd. 205.
Rauenbusch: Zur Röntgendiagnose der Meniskusverletzungen des Kniegelenks. Fortschritte auf dem Gebiete der Röntgenstrahlen, 1906 und 1907 Bd. 10.
Reichel: Lehrbuch der praktischen Chirurgie 1922 Bd. 6.
Richard: Ueber Binnenverletzungen des Kniegelenks und deren operative Dauerresultate. Dtsch. Ztschr. f. Chir. 1928 Bd. 201.
Robinson und Werndorf: Eine neue Methode in der Diagnostik der Gelenkerkrankungen. IV. Kongr. d. Dtsch. Ges. f. orth. Chir. Ber. Ztbl. f. Chir. 1905 S. 826.
Röllgen: Pathologisch-anatomische Untersuchungen von Menisci des Kniegelenks bei Sportschäden. Dtsch. Ztschr. f. Chir. 1928 Bd. 211.
Schlatter: Meniskusluxationen des Kniegelenks. Beitr. z. klin. Chir. 1904 Bd. 41.
Schmidt: Ein Fall von Ganglien am Kniegelenkmeniskus. Münch. Med. Wschr. 1906 Nr. 29.
Seeliger: Ein Beitrag zur pathologischen Physiologie der Gelenke. Dtsch. Ztschr. f. Chir. 1926 Bd. 138.
Schultze: Ueber den Mechanismus der Meniskusluxationen nach Versuchen an der Leiche. Arch. f. klin. Chir. 1906 Bd. 81.
Derselbe: Die Luxation der Semilunarknorpel des Kniegelenks. Arch. f. Orth. 1904 Bd. 1.
Steinmann: Meniskusfissur und Meniskus Bipartitus. Verh. d. Dtsch. Ges. f. Chir. 1910.
Tibiatz: Klinisches und Histologisches über Meniskusverletzungen. Inaug.-Diss. Jena 1913.
Vollbrecht: Ueber umschriebene Binnenverletzungen des Kniegelenks. Beitr. z. klin. Chir. 1898 Bd. 21.
Zuppinger: Die aktive Flexion im unbelasteten Kniegelenk. Habilitationsschrift Zürich 1904.

Lebenslauf.

Am 1. Dezember 1904 wurde ich, Entscho Dimoff, in Alexandria, Rumänien, als Sohn des Pfarrers Georgi Dimoff geboren.

Vom Jahre 1912 bis 1919 besuchte ich die Volksschule daselbst und ging Anfang 1920 nach Warna (Bulgarien), wo ich das Gymnasium besuchte. 1924 erlangte ich das Reifezeugnis des humanistischen Gymnasiums. Darauf bezog ich die Universität zu Sofia, um Medizin zu studieren. Nach vier Semestern besuchte ich die Universität zu München, wo ich die übrigen sechs Semester studierte. Ende S.S. 1926 legte ich das Physikum in Sofia ab.